

Для цитирования: Петак, А. Случай кожного буллезного мастоцитоза у щенка йоркширского терьера А. Петак, И.К. Шоштарич-Цукерманн, А.Г. Куриль, Н. Лемо / Российский ветеринарный журнал. — 2023. — № 1. — С. 54–56.
 For citation: Petak A., Šoštarić-Zuckermann I.-C., Kurilj A.G., Lemo N., A case of cutaneous bullous mastocytosis in a Yorkshire terrier puppy, Russian veterinary journal (Rossijskij veterinarnyj zhurnal), 2023, No. 1, pp. 54–56.

Случай кожного буллезного мастоцитоза у щенка йоркширского терьера

А. Петак¹, И.К. Шоштарич-Цукерманн², А.Г. Куриль², Н. Лемо¹

¹ Клиника внутренних болезней животных, ветеринарный факультет, Загребский Университет, Загреб, Хорватия.

² Кафедра ветеринарной патологии, ветеринарный факультет, Загребский Университет, Загреб, Хорватия.

Для переписки: Ana Petak, Clinic for Internal Diseases, Faculty of Veterinary Medicine University of Zagreb, Heinzlova 55, Zagreb 10 000, Croatia.

E-mail: ana.petak@gmail.com

Информация о финансировании: это исследование финансировалось самостоятельно.

Предпосылки: кожный буллезный мастоцитоз (КБМ) — редкое заболевание, характеризующееся эритродермией, образованием пузырей на туловище, коже головы и конечностей, которые в последующем превращаются в эрозии. Цель: описать редкий вариант кожного мастоцитоза и возможности лечения.

Животное: 7-месячный щенок йоркширского терьера с эритродермией и образованием булл.

Методы: клинический осмотр (включая клинический, биохимический анализы крови и рентгенографию), биопсия кожи, гистологическое и иммуногистохимическое исследование.

Выводы и клиническая значимость: этот случай соответствует критериям КБМ, который представляет собой редкое заболевание, при котором описана спонтанная регрессия. Однако в тяжелых случаях можно назначить лечение системными кортикостероидами, антигистаминами H1 и H2 и маситинибом.

A case of cutaneous bullous mastocytosis in a Yorkshire terrier puppy

Ana Petak¹ (ID), Ivan-Conrado Šoštarić-Zuckermann², Andrea Gudan Kurilj², Nikša Lemo¹

¹ Clinic for Internal Diseases, Faculty of Veterinary Medicine University of Zagreb, Zagreb, Croatia.

² Department of Veterinary Pathology, Faculty of Veterinary Medicine University of Zagreb, Zagreb, Croatia.

Background: Cutaneous bullous mastocytosis (CBM) is a rare disease characterised by erythroderma, bullae formation on trunk, scalp and extremities which evolve to erosions.

Objective: To describe a rare variant of cutaneous mastocytosis and treatment options.

Animal: A 7-month-old Yorkshire terrier puppy with erythroderma and bullae formation.

Methods: Clinical examination (including haematological, biochemical and radiographic), skin biopsy, histopathological and immunohistochemical evaluation.

Conclusion and clinical relevance: The case fulfills the criteria of CBM, representing a rare entity that is reported to be associated with spontaneous regression. However, in severe cases treatment with systemic corticosteroids, H1 and H2 antihistamines, and masitinib can be performed.

Сокращения: ДКМ — диффузный кожный мастоцитоз, ДНК — дезоксирибонуклеиновая кислота, КБМ — кожный буллезный мастоцитоз, КМ — кожный мастоцитоз, МПКМ — макуло-папулезный кожный мастоцитоз.

Введение

Мастоцитоз представляет собой группу редких клональных нарушений, характеризующихся скоплением тучных клеток в тканях и органах, включая кожу и костный мозг [1].

У людей существуют три основных клинических проявления КМ: (i) МПКМ, который ранее называли пигментной крапивницей, (ii) ДКМ и (iii) солидная кожная мастоцитома [2]. ДКМ — редкий вариант КМ, возникающий у детей и составляющий 1...5 % всех случаев КМ [3]. Это нарушение далее подразделяют на эритематозный и буллезный подтипы. Буллезная форма (КБМ) встречается в >50% случаев и связана с худшим прогнозом [3].

Насколько известно авторам, ранее случаи диффузного КБМ у собак не описывались.

История болезни

7-месячный некастрированный самец йоркширского терьера поступил для обследования в связи с поражениями кожи с пузырями, появившимися в возрасте 6 недель. В анамнезе собаки было покраснение и хрупкость кожи с множественными ранами. Также сообщалось о рвоте, болезненной дефекации (связанной с тенезмами), внезапной слабости и легком зуде.

Результаты клинического осмотра

При клиническом осмотре обнаружены пузыри от множественных до сливающихся, с содержимым от серозного до геморрагического (диаметр 1...2 см) в паху, подмышечных областях и в каудальной вентральной части живота. Кожа была хрупкой, тонкой и

с алопециями, с заметными кровеносными сосудами. Кожные складки в подмышечной и паховой областях были чрезмерно выраженными. На вентральной поверхности живота присутствовали экхимозы и язвы (рис. 1а). Во время осмотра у собаки несколько раз была рвота. При локальном надавливании от умеренной до сильной степени у собаки появлялись пузыри, которые в последующем начинали зудеть (положительный симптом Дарье). Дифференциальные диагнозы включали в себя врожденный или приобретенный буллезный эпидермолиз, буллезный пемфигоид и кожную нежелательную лекарственную реакцию. Во время наркоза при взятии биоптата кожи с помощью биопсийных щипцов у собаки развился синдром активации тучных клеток и появились дополнительные геморрагические пузыри с падением гематокрита с 44 до 24 % (рис. 1b,c). Стандартное гистологическое исследование четырех биоптатов размером 6 мм показало выраженную и диффузную инфильтрацию дермы тучными клетками и отек. Это изменение также присутствовало в непо-раженных участках кожи, но было менее интенсивным. Инфильтрат разделял нормальные коллагеновые волокна и формировал пузырьки под эпидермисом и крупные набухшие участки в дерме (рис. 2а...d). Иммуногистохимическое исследование на тип экспрессии рецептора c-kit показало, что 90 % тучных клеток содержат метку в области мембраны, что соответствует типу КИТ I (рис. 3) [4]. Гистологические изменения были характерны для КБМ (рис. 2). Образцы тканей, взятые с помощью биопсийных щипцов 6 мм, отправили в аккредитованную лабораторию для анализа мутаций, и все же содержание высококачественной ДНК оказалось недостаточным для анализа.

Лечение и исход

Собаку лечили в течение 3 недель (в постепенно снижающейся дозе) следующими препаратами: ранитидин (перторан), 2 мг/кг дважды в сутки; цетиризин (летицен) внутрь, 2 мг/кг дважды в сутки; и метилпреднизолон (медрол, Пфайзер) внутрь 0,5 мг/кг дважды в сутки. Одновременно с лечением назначили гипоаллергенную диету (Royal Canin Anallergenic, Royal Canin). Два месяца спустя скорость образования пузырей снизилась и пораженные участки заживали быстрее. Болезненная дефекация и рвота прекратились. Потребление другого корма, кроме гипоаллергенного (например, лакомств для собак) приводило к появлению новых очагов. Через 6 месяцев лечения пузыри продолжали формироваться, но были мельче и реже. Был назначен маситиниб внутрь (Масивет, АВ Science) раз в сутки в течение 2 месяцев и через день в течение месяца. Клинические симптомы уменьшились, однако препарат отменили из-за болей в животе, боли и покраснения. 10 месяцев спустя биопсия кожи показала снижение количества тучных клеток с атрофией коржи (рис. 2d). Ко времени написания статьи пациент получал поддерживающее лечение цетиризином, фамотидином и метилпреднизолоном (0,3 мг/кг раз в сутки). Кожа на вентральной поверхности живота была тонкой и с алопециями (рис. 1e), и на ней продолжали образовываться пузыри при грубых манипуляциях или воздействии контактных раздражителей (рис. 1 d).

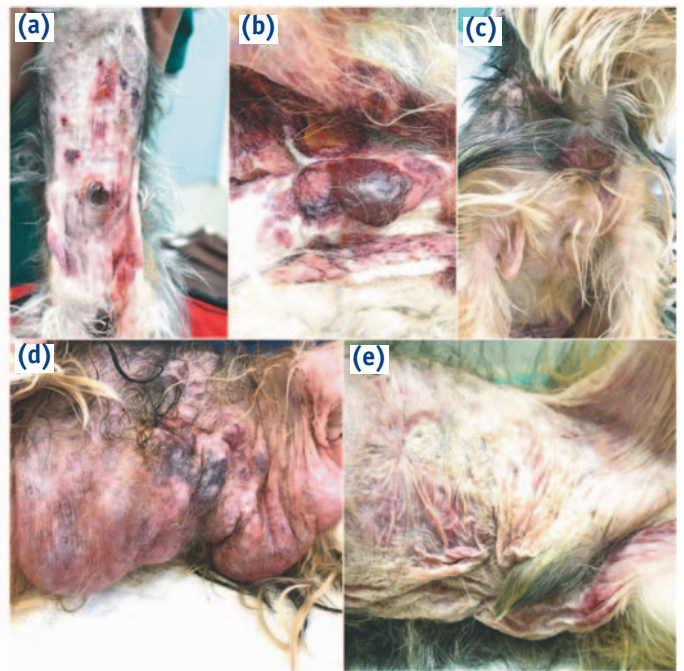


Рис. 1. Фотографии кожных очагов у щенка с эритродермией и формированием пузырей. (а) Начальная клиническая картина с геморрагическими пузырями, экхимозами и эрозиями. (b,c) Тяжелые поражения в виде геморрагических пузырей и экхимозов в результате синдрома активации тучных клеток. Мягкие пузыри в правой подмышечной области и экхимозы на вентральной поверхности шеи. (d) Тяжелые поражения в форме пузырей на вентральной поверхности живота, вызванные контактом с гербицидом. (e) Вид кожи на вентральной поверхности живота без активных пузырей Photographs of skin lesions in a puppy with erythroderma and bullae formation. (a) Initial clinical presentation with haemorrhagic bullae, ecchymoses and erosions. (b,c) Severe haemorrhagic bullae and ecchymoses due to mast cell activation syndrome. Flaccid bulla in right axilla and ecchymosis on ventral neck. (d) Severe bulla formation on ventral abdomen caused by herbicide contact. (e) Skin appearance on ventral abdomen where there were no active bullae

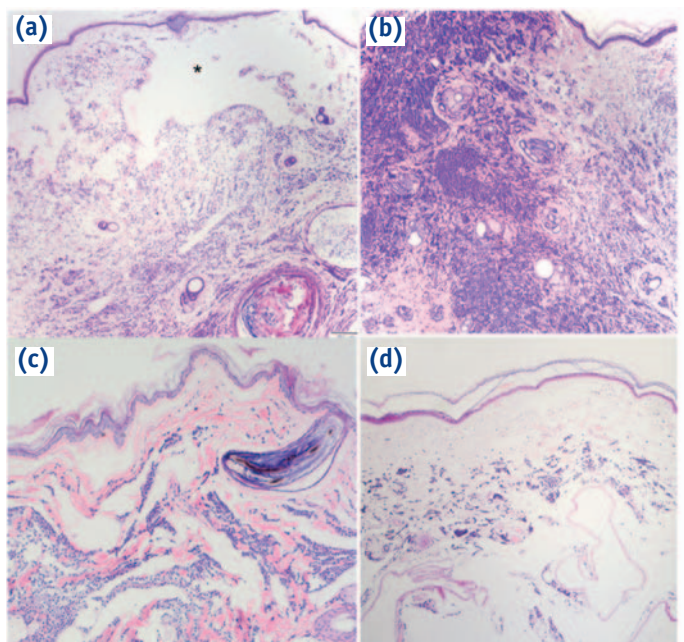
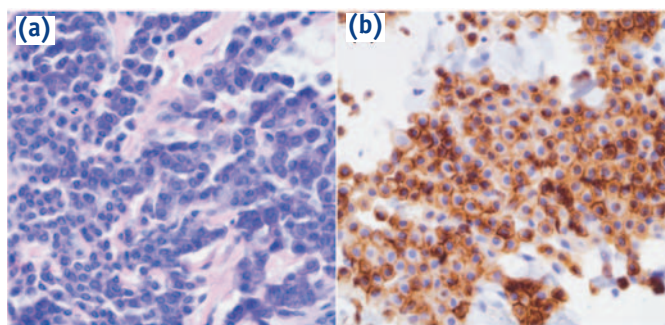


Рис. 2. Гистологическая картина у щенка с эритродермией и формированием пузырей. (а) Формирование пузыря под дермой (черная звездочка) с диффузной инфильтрацией тучными клетками в поверхностных и глубоких слоях дермы; $\times 4$. (b) Сильная инфильтрация дермы тучными клетками; первый биоптат; $\times 4$. (c) Умеренное число тучных клеток во втором биоптате. Формирование множества пузырей в дерме; $\times 10$. (d) Третий биоптат со сниженным числом тучных клеток с тяжелой атрофией эпидермиса и дермы; $\times 4$. Гематоксилин и эозин



Histopathological findings in a puppy with erythroderma and bullae formation. (a) Subepidermal bulla formation (black asterisk) with diffuse infiltration of mast cell in the superficial and deep dermis; first biopsy; ×4. (b) Severe infiltration of mast cells throughout the dermis; first biopsy; ×4. (c) Moderate number of mast cells in the second biopsy. Multiple intradermal bulla formation; ×10. (d) Third biopsy with decreased number of mast cells with severe epidermal and dermal atrophy; ×4. Haematoxylin and eosin

Рис. 3. Гистологическая (а) и иммуногистохимическая (б) картина у щенка с эритродермией и формированием пузырей. (а) Очень хорошо дифференцированные тучные клетки. Митотические фигуры не видны; нет анизоцитоза и анизокариоза; ×40. (б) Картина экспрессии C-kit наиболее характерна для типа KIT I; ×40

Histopathological (a) and immunohistochemical (b) findings in a puppy with erythroderma and bullae formation. (a) Very well-differentiated mast cells. Mitotic figures are not seen; there is no anisocytosis and no anisocariosis; ×40. (b) C-kit expression pattern most consistent with KIT pattern I; ×40

Обсуждение

Клинические и гистологические отклонения в этом случае характерны для диагноза КБМ подтипа ДКМ, который ранее не описан у собак. Хотя у молодых собак описано ювенильное тучноклеточное заболевание (МПКМ или ранее известное как заболевание, подобное пигментной крапивнице) [5, 6] и симптом Дарье был положительным [5, 6] ни в одном из случаев не было буллезных поражений и симптома Дарье, как в этом.

У людей КБМ представляет собой редкую и тяжелую форму КМ, лечение которой представляет значительные сложности. В связи с тем, что КБМ — это заболевание, причиной которого являются тучные клетки, положительный симптом Дарье может вызвать подозрения и помочь дифференцировать его от других буллезных болезней. У людей буллезный подтип обычно начинается с крупных пузырей на туловище, волосистой части головы и конечностях и прогрессируют до эрозий и язв [2]. Системные симптомы связаны с синдромом активации КМ [7]. Основными симптомами у этой собаки были эритродермия с пузырями, что более характерно для КБМ, чем для МПКМ.

Диффузный кожный мастоцитоз ранее описан у одной кошки [8] и телят [9]. У телят была сморщенная и утолщенная кожа без выпадения шерсти и изменений лимфатических узлов, и, хотя буллезных проявлений не было, вероятно, это было обусловлено коротким сроком жизни всего 12 ч. Важно, что и в нашем случае, и у этого телят присутствовала характерная особенность инфильтрации кожи вне очагов тучными клетками, что подтверждает диффузный фенотип. Однако годовалая кошка поступила с диффузной лихенификацией кожи, множественными очагами с папулами и корками и изменениями периферических лимфатических узлов [8], что, на основании классификации Хартмана, следует классифицировать как МПКМ, в противоположность истинному ДКМ.

КМ собак нечасто упоминается в ветеринарной литературе и встречается в описаниях широкого ряда патологических проявлений, включая злокачественную или диссеминированную пролиферацию тучных клеток. В одной публикации описан муциноз и мастоцитоз кожи у шарпея; однако частые митотические фигуры и метастазы в региональные лимфатические узлы заставляют подозревать диссеминированную тучноклеточную опухоль [10]. В другой публикации описывается КМ у бигля, поступившего в связи с очагом в форме бляшки между 4 и 5 сосками с мутацией в около-мембранном домене экзона 11 *c-kit* [11], однако было неясно, представляет ли этот очаг собой кожный мастоцитоз или тучноклеточную опухоль, учитывая его единичность и мутацию в экзоне 11 [12].

В педиатрии лечение симптоматическое и состоит преимущественно из местных и/или системных глюкокортикоидов, антигистаминных средств H1 и H2 и стабилизаторов мембраны тучных клеток, рекомендации избегать физических нагрузок и стрессов [7], а также гипоаллергенной диеты [13]. В связи с доброкачественным течением заболевания ингибиторы тирозинкиназы (например, иматиниб [14] и маситиниб [1]) применяются редко, однако в устойчивых случаях показали хорошие результаты [14]. Собаку в данном случае лечили по рекомендованному протоколу, и, хотя патологическая картина KIT не обнаружена при иммуногистохимическом исследовании, в связи с устойчивыми симптомами добавили маситиниб. Мы не можем сделать вывод, было ли лечение маситинибом эффективным или это была спонтанная ремиссия, как описано у людей.

Благодарности

Мы хотели бы поблагодарить всех сотрудников кафедры анестезии ветеринарного факультета Загребского медицинского университета и особенно Мирту Вучкович, которые помогли нам при работе с этим деликатным пациентом.

Конфликт интересов

О конфликтах интересов не заявляется.

Вклад авторов

Ana Petak: создание концепции; исследование; ресурсы; написание — оригинальной черновой рукописи; написание — обзор и редактирование. **Ivan-Conrado Šoštarić-Zuckermann:** формальный анализ; надзор; проверка; визуализация. **Andrea Gudan Kurilj:** формальный анализ; надзор; проверка; визуализация. **Niksa Lemo:** создание концепции; исследование; надзор; проверка; визуализация.

ORCID Ana Petak@ <https://orcid.org/0000-0002-2367-5364>

Библ. список см. *Vet Dermatol.* 2022;33:352–e81. <https://doi.org/10.1111/vde.13074>

Как цитировать эту статью: Petak A, Šoštarić-Zuckermann I-C, Gudan Kurilj A, Lemo N. A case of cutaneous bullous mastocytosis in a Yorkshire terrier puppy. *Vet Dermatol.* 2022;33:352–e81. <https://doi.org/10.1111/vde.13074>