

Для цитирования: Барсегян, Л.С. Возможности использования комбинированной техники тракции и стабилизации шейного отдела позвоночного столба у собак при лечении цервикальной спондилломиелопатии / Л.С. Барсегян, С.А. Ягников, П.В. Сидоренко, И.Ф. Вилкововский, А.Д. Трухачев, В.А. Эйсфельд // Российский ветеринарный журнал. — 2024. — № 1. — С. 12–23. DOI 10.32416/2500-4379-2024-1-12-23
 For citation: Barsegyan L.S., Yagnikov S.A., Sidorenko P.V., Vilkovovskij I.F., Truxachev A.D., Eisfeld V.A., The possibilities of using a combined surgical technique of traction and stabilization of the cervical spine in dogs with cervical spondylomyelopathy. Rossijskij veterinarnyj zhurnal (Russian veterinary journal), 2024, No. 1, pp. 12–23. DOI 10.32416/2500-4379-2024-1-12-23

УДК 619: 616.8
 DOI 10.32416/2500-4379-2024-1-12-23
 RAR

Возможности использования комбинированной техники тракции и стабилизации шейного отдела позвоночного столба у собак при лечении цервикальной спондилломиелопатии

Л.С. Барсегян¹, кандидат ветеринарных наук, ветеринарный врач центра ветеринарной хирургии «ВетПрофАльянс» г. Москва (vetprophy@mail.ru);

С.А. Ягников^{1,2}, кандидат биологических наук, доктор ветеринарных наук, профессор департамента ветеринарной медицины АТИ ФГАОУ ВО «РУДН»; руководитель центров ветеринарной хирургии «ВетПрофАльянс» (yagnikovorc@yandex.ru);

П.В. Сидоренко¹, заведующий отделением лучевой диагностики, ветеринарный врач центра ветеринарной хирургии «ВетПрофАльянс» (vetprophy@mail.ru);

И.Ф. Вилкововский^{2,3}, доцент департамента ветеринарной медицины АТИ ФГАОУ ВО «РУДН», главный врач сети ветеринарных клиник «МедВет»;

А.Д. Трухачев^{1,2}, ветеринарный врач центра ветеринарной хирургии «ВетПрофАльянс» г. Чехов; аспирант департамента ветеринарной медицины АТИ ФГАОУ ВО «РУДН» (vetprophy@mail.ru);

В.А. Эйсфельд^{1,2}, ветеринарный врач центра ветеринарной хирургии «ВетПрофАльянс» г. Москва; аспирант департамента ветеринарной медицины АТИ ФГАОУ ВО «РУДН» (vetprophy@mail.ru);

¹ Центр ветеринарной хирургии «ВетПрофАльянс» (119571, Москва, ул. Ак. Анохина д. 58, кор. 2; 142306, Чехов, ул. Маркова, д. 6).

² Аграрно-технологический институт Федерального государственного автономного образовательного учреждения высшего образования «Российский университет дружбы народов» (115093, Москва, ул. Миклухо-Маклая, д. 8, кор. 2).

³ Сеть ветеринарных клиник ООО «Мед-Вет» (117513, Москва, Ленинский пр-т, д. 123, помещ. VIII, к. 3)

В статье представлены результаты лечения синдрома Вобблера у 19 собак комбинированным хирургическим методом, включающим в себя дискофенестрацию, тракцию тел позвонков пораженного уровня с установкой межпозвонкового кейджа и последующий фиксацией трансвертабральным проведением винта и наложением на костно двух параллельно идущих пластин. Большинство результатов лечения были расценены как отличные и хорошие.

Ключевые слова: цервикальная спондилломиелопатия, синдром Вобблера, собаки, лечение

The possibilities of using a combined surgical technique of traction and stabilization of the cervical spine in dogs with cervical spondylomyelopathy

L.S. Barsegian¹ PhD in Veterinary sciences, veterinarian of the Centers of veterinary surgery «VetProfAlliance» (vetprophy@mail.ru);

S.A. Yagnikov^{1,2}, Grand PhD in Veterinary sciences, professor, Professor of veterinary medicine Department of Agrarian and Technological Institute of Peoples' Friendship University of Russia, director of the Centers of veterinary surgery «VetProfAlliance» (yagnikovorc@yandex.ru);

P.V., Sidorenko¹, Head of the Department of Radiation Diagnostics, veterinarian of the veterinary surgery center «Vetprofalliance»;

I.F., Vilkovovskij^{2,3}, Associate Professor of the Department of Veterinary Medicine, chief physician of the network of veterinary clinics «MedVet»;

A.D., Truxachev^{1,2}, Veterinarian of the Veterinary Surgery center «Vetprofalliance»; postgraduate student of the Department of Veterinary Medicine (vetprophy@mail.ru);

V.A. Eisfeld^{1,2}, Veterinarian of the Veterinary Surgery center «Vetprofalliance»; postgraduate student of the Department of Veterinary Medicine (vetprophy@mail.ru).

¹ Center for Veterinary Surgery «VetProfAlliance» (58/2, Ac. Anokhin str., Moscow, 119571; 6, Markov str., Chekhov, 142306).

² Agrarian Technological Institute of People's Friendship University of Russian (8/2, Miklukho-Maklaya str., Moscow, 115093).

³ Set of veterinary clinics of «Med-Vet» LLC (117513, Moscow, Leninskyi prospekt, h. 123, room. VIII, of. 3)

In the article the results of treatment of Wobbler syndrome in 19 dogs are presented. The surgical technique of discofenestration, traction of the vertebral bodies and stabilization with using of interbody cage, transvertebral screw and two reconstructive LP-plates were used. Most of dog's owners considered results of surgical treatment as excellent and good.

Keywords: cervical spondylomyelopathy, Wobbler syndrome, dogs, treatment

Сокращения: ГКС — глюкокортикостероиды, КТ — компьютерная томография, МРТ — магнитно-резонансная томография, НПВП — нестероидные противовоспалительные препараты, ПС — позвоночный столб, CSM — cervical spondylotic myelopathy (цервикальная спондилломиелопатия).

Введение

Цервикальная спондилломиелопатия (CSM), или синдром Вобблера, является обсуждаемой проблемой в ветеринарной медицине. Данная патология имеет порядка 14 названий и 21 методику лечения, что показывает интерес специалистов и открытость проблемы для изучения [15, 16].

По определению da Costa R.C., CSM — это заболевание шейного отдела ПС у собак крупных и гигантских пород, характеризующее динамической и/или статической компрессией каудального сегмента шейного отдела спинного мозга и/или корешков спинного мозга, что приводит к различной степени неврологического дефицита и болевому синдрому [16].

Синдром Вобблера характерен не только для собак. Описаны подобные заболевания у крупного и мелкого рогатого скота, лошадей, зебр, львов [7, 21, 26, 30, 33, 35, 36, 38]. Также CSM у собак рассматривается как биологическая модель для изучения подобного заболевания у человека [44].

Первое описание CSM у собак принадлежит Palmer и Wallace, которые в 1967 году опубликовали клиническое наблюдение у собаки породы бассет-хаунд [34]. На сегодняшний день авторы сходятся во мнении, что CSM характерна для собак крупных и гигантских пород [6, 11, 16, 19, 22]. В 1970-х годах породную предрасположенность определяли у немецких догов. Так, в публикации Denny H.R. и соавторов из 35 описанных клинических случаев 24 собаки принадлежали этой породе [19, 50]. С начала 1980-х годов и по настоящее время доберманы составляют большую часть зарегистрированных клинических случаев [6, 10, 11, 15, 18, 29, 32, 41].

Породная предрасположенность доберманов к синдрому Вобблера также подтверждается исследованиями больших выборок собак этой породы. Так, в исследовании Burbidge H.M. и соавторов [10] при оценке популяции собак породы доберман-пинчер в Новой Зеландии, состоящей из 138 взрослых особей (в возрасте от 1 до 13 лет) и 32 щенков (в возрасте от 6 недель до 11 месяцев), у 48,8 % обследованных взрослых собак наблюдали аномальные рентгенологические признаки, связанные с синдромом Вобблера. При этом клинические признаки отмечали только у 32,0 % собак.

Этиология и патофизиология CSM. Этиология CSM точно неизвестна. Авторы предполагают, что на развитие заболевания влияют генетические факторы [31, 34], врожденные особенности развития ПС [10],

а также аспекты конституции и питания животных [24, 54].

Значительный интерес в понимании патофизиологии и породной предрасположенности развития синдрома Вобблера представляют исследования о влиянии врожденных анатомических особенностей шейного отдела ПС. В исследовании Burbidge H.M. по результатам КТ у 27 молодых собак породы доберман часто выявляли врожденный стеноз позвоночного канала и асимметрию тела позвонков уровня CV — CVI, что могло служить причиной возникновения клинических признаков [10].

Патофизиология синдрома Вобблера также является неоднозначной. Изначально предполагалось, что ключевым звеном служит компрессия спинного мозга, однако исследование популяции собак без клинических признаков CSM показало наличие той или иной степени стеноза позвоночного канала, дегенеративных изменений межпозвоночных дисков [6, 10, 12, 15, 18, 23].

В исследовании da Costa R.C. одним из ключевых аспектов было названо различие в диаметре позвоночного канала у доберманов с клинически выраженным синдромом Вобблера в сравнении с собаками этой породы без клинических признаков заболевания [12]. Это в сумме с исследованиями Bernhardt M. позволяет предполагать, что постоянный стеноз позвоночного канала снижает порог, при котором кумулятивные эффекты различных структурных поражений спинного мозга вызывают признаки миелопатии [4].

Однако в исследовании Bonelli M.A.R. и da Costa C. et al. (2018) после оценки объема спинного мозга относительно диаметра позвоночного канала у собак различных пород (сравнивали собак таких пород, как доберман, немецкой дог с собаками пород массой до 15 кг) ставит под сомнение однозначное влияние стеноза позвоночного канала на степень клинического проявления CSM [6].

Стоит остановиться на мнении, что у всех собак с CSM имеется стеноз позвоночного канала в той или иной степени. Это может быть абсолютный стеноз позвоночного канала (который вызывает прямую компрессию спинного мозга и неврологические расстройства) или относительный стеноз, который сам по себе не приводит к развитию, но предрасполагает пациента к клиническому проявлению миелопатии [6, 15, 16].

Со стороны патофизиологии синдром Вобблера принято разделять на две основные группы:

дискогенная CSM: подавляющее большинство дискогенных компрессий спинного мозга в шейном отделе у собак крупных пород локализуется в каудальном сегменте с поражением дисков уровней CV — CVII. В исследованиях Breit S. (2002) и Johnson J.A. (2010) было показано, что каудальный сегмент шейного отдела ПС в 3 раза более подвержен торсии, чем краниальный сегмент [8, 28]. Торсия в сравнении с осевой нагрузкой является основной биомеханической силой, приводящей к дегенерации

межпозвоночных дисков собак не хондродистрофических пород. Диск-ассоциированная CSM в первую очередь связана с вентральной компрессией спинного мозга фиброзным кольцом и веществом межпозвоночного диска, что осложняется первичным относительным стенозом позвоночного канала и/или гипертрофией желтой связки [8, 16, 20, 28];

Остеогенная CSM чаще наблюдается у молодых собак крупных и гигантских пород. В связи с этим авторы часто выделяют врожденные особенности как основную причину развития заболевания. При остеогенной CSM отмечают тяжелый абсолютный стеноз позвоночного канала, вторичный по отношению к дегенеративно-дистрофическим изменениям дужек позвонка и суставных фасеток [4, 6, 8, 15].

Динамические поражения в развитии CSM.

Та или иная степень компрессии спинного мозга при флексии или экстензии шеи, выявленная при миелографии, не означает, что существует нестабильность позвонков относительно друг друга. Физиологичный патерн движения у человека при экстензии шейного отдела ПС предполагает уменьшение площади позвоночного канала на 11...16 % с одновременным увеличением занимаемой площади спинного мозга на 9...17 %. Флексия шейного отдела вызывает противоположный эффект в спинном мозге, растягивая его в позвоночном канале. При постоянных движениях шейного отдела ПС вентральная дискогенная компрессия или остеогенные изменения усиливают механическое воздействие на спинной мозг. В сумме с возникающим осевым напряжением в ткани спинного мозга это считается ключевым механизмом повреждения спинного мозга при CSM у человека [38, 44, 52, 53]. В своих исследованиях da Costa R.C. показывает роль динамического поражения в развитии CSM. Автор просит разделять понятие нестабильности, определяя ее как потерю способности шейного отдела ПС при физиологических нагрузках поддерживать работоспособность, и динамических поражений. Показано, что истинную нестабильность редко выявляют у собак с симптомами CSM [6]. Однако авторы не могут исключить влияние динамических поражений на развитие заболевания у собак, и предлагают оценивать патогенез CSM, как включающий в себя ассоциацию статических и динамических факторов.

Диагностика CSM. Диагностика синдрома Воблера включает в себя клинический осмотр, данные визуальной диагностики (нативная рентгенография, миелография, МРТ, КТ), реже электронейромиографию [4, 5, 7, 12, 14, 16, 40, 45, 46].

Для больных животных характерно хроническое прогрессирующее ухудшение неврологического статуса. По данным da Costa R.C., боль в шейном отделе является у 65...70 % доберманов и у 40...50 % других пород собак, страдающих CSM. Однако только в 5...10 % случаев это стало основной причиной обращения в ветеринарную клинику [11, 14].

Основным критерием клинического осмотра, по мнению авторов, является оценка движения собак. У подавляющего большинства животных отмечается проприоцептивная атаксия, при этом более выраженные функциональные нарушения чаще присутствуют в тазовых конечностях. В редких случаях дисфункция грудных конечностей не заметна в связи с ярко выраженной атаксией тазовых конечностей. При оценке собаки в движении со стороны грудных конечностей чаще наблюдается гипометрия, или скованность движений, со стороны тазовых конечностей — гиперметрия с дискоординацией шага и неустойчивостью каудального сегмента тела. Только примерно у 10 % собак с CSM первоначально наблюдается неамбулаторный тетрапарез. Также при проведении клинического осмотра может выявляться атрофия *m. supraspinatus*, что отражает вовлечение *n. suprascapularis* и/или шестого сегмента спинного мозга.

Оценка спинальных рефлексов в грудных конечностях обычно выявляет снижение сгибательного рефлекса с нормальным или повышенным тонусом разгибателей. Рефлексы тазовых конечностей чаще всего остаются без изменений [11, 12, 14...16, 29, 37].

Рентгенография может косвенно указывать на наличие синдрома Воблера. Могут выявлять изменения формы тела позвонка, сужение межпозвоночного пространства, стеноз позвоночного канала, дегенеративно-дистрофические изменения различного характера [46].

Миелография долгое время считалась одним из основных методов диагностики CSM. Этот метод исследования помогает оценить локализацию и степень компрессии спинного мозга. Стрессовая миелография определяется как рентгенологическое исследование шейного отдела позвоночника в различных положениях — вентральное сгибание, дорсальное разгибание и линейная тракция. Некоторые авторы рекомендуют именно этот метод для более точной оценки степени поражения спинного мозга. Однако при этом другие исследования ставят под сомнение оценку результатов миелографии в связи с неоднозначностью критериев оценки степени компрессии на стресс-снимках и субъективность интерпретации результатов [40, 46, 47].

Миелография более информативна при проведении КТ. Сочетание этих методов дает отличную визуализацию костных структур позвоночного канала и более четко позволяет оценить степень компрессионного поражения спинного мозга. Основным недостатком метода миелографии и КТ-миелографии является невозможность оценить структуры самого спинного мозга и риск развития судорог после проведения исследования [45].

МРТ является золотым стандартом диагностики при подозрении на CSM у собак. Помимо высокой способности к определению компрессии спинного мозга МРТ позволяет оценить структуру его паренхимы. Гиперинтенсивные очаги в режиме T2W наблюдаются примерно у 50 % собак с CSM, что позво-

ляет определить основной уровень поражения при многоочаговых компрессиях. Однако стоит учесть, что в исследовании Bonelli M.A. выявлена слабая корреляция между степенью неврологических расстройств и тяжестью компрессии спинного мозга, количеством пораженных участков или выявленными очаговыми поражениями паренхимы спинного мозга с гиперинтенсивностью в T2W [5, 13, 14, 47].

Лечение CSM. В лечении CSM также не существует единых подходов.

В литературе можно встретить схемы консервативного лечения CSM. Они включают в себя ограничение физической активности животного, а также применение ГКС (чаще преднизолон в дозе 0,5...1,0 мг/кг каждые 12...24 ч, дексаметазон в дозе до 0,25 мг/кг каждые 24 ч), НПВП мелоксикам (0,1...0,2 мг/кг каждые 24 ч). Однако авторы сходятся во мнении, что медикаментозное лечение CSM является временной мерой и без хирургического вмешательства заболевание прогрессирует [11, 16, 42, 51].

Предложено большое количество методов хирургического лечения CSM как с применением только декомпрессии спинного мозга, так и с проведением того или иного метода фиксации сегмента ПС.

При дискогенном синдроме Вобблера большинство хирургических методик предполагают лечение вентральной статической компрессии традиционным или комбинированным методом ventral-slot. Для нивелирования динамических поражений чаще всего предполагают дистракционную стабилизацию с использованием различных имплантов — кейджей, винтов и костного цемента, блокирующих пластин [1...3, 9, 16, 17, 25, 27, 37, 39, 43, 48, 49].

На сегодняшний день нет объемных исследований, посвященных методу комбинированной техники тракции и вентральной стабилизации шейного отдела ПС при помощи наконечных пластин и межпозвонкового кейджа при синдроме Вобблера у собак.

Цель исследования

Оценить результаты лечения синдрома Вобблера у собак комбинированным хирургическим методом, включающим в себя дискофенестрацию, тракцию тел позвонков пораженного уровня с установкой межпозвонкового кейджа и последующий фиксацией трансвертабральным проведением винта и наложением наконечно двух параллельно идущих пластин.

Материалы и методы

Данные анамнеза. В период с июня 2017 г. по май 2023 г. в Центре ветеринарной хирургии «ВетПроф-Альянс» (г. Москва, г. Чехов) было прооперировано 19 животных по обсуждаемой методике. Преобладали собаки породы доберман (n = 13; 68,4 ± 10,9 %),

далее кане-корсо (n = 3; 15,8 ± 8,6 %), по одному животному пород далматин, бернский зенненхунд и метис.

Из них 12 самцов (63,1 ± 11,4 %) и 7 самок (36,8 ± 11,4 %). Средний возраст пораженных животных 7,3 года (min — 5,2 max — 11,6).

Основные симптомы заболевания, выявленные у большинства животных — атаксия, тетрапарез (n=16), болевой синдром при мануальном движении в шейном отделе ПС (n=5), вентрофлексия (n=6). Также наблюдали неамбулаторный тетрапарез (n=1); парапарез тазовых конечностей без выраженной дисфункции или нарушения проприоцепции грудных конечностей (n=2).

Оперативное вмешательство в шейном отделе проводили первично 17 животным. У 1 животного ранее в сторонней клинике была выполнена вентральная спондилотомия без стабилизации пораженного уровня. Со слов владельцев, через 60 суток после хирургического лечения положительная динамика отсутствовала, что послужило причиной повторной консультации. В одном клиническом случае проводилось повторное хирургическое лечение в связи с переломом импланта после стабилизации кортикальными винтами и костным цементом в сторонней клинике и последующим ухудшением неврологического статуса.

При рентгенографии дегенеративные изменения со стороны костных структур на уровнях CV — CVI и/или CVI — CVII были определены у 4 животных (21,5 ± 9,6 %), у 2 животных при нативной рентгенографии определяли умеренно выраженные изменения формы тела каудального позвонка пораженного уровня с вероятной остеогенной компрессией (10,5 ± 7,2 %).

Всем животным предоперационно проводили МРТ шейного отдела ПС. Типичной являлась картина протрузии диска пораженного уровня с вентральной компрессией спинного мозга. Степень компрессии варьировалась от 1/3 до 1/4 диаметра позвоночного канала с вентральным смещением диска на 0,3...0,6 см. У 3 собак дополнительно определяли дорсальную мягкотканную компрессию спинного мозга (15,8 ± 8,6 %). Также у 3 животных (15,8 ± 8,6 %) было выявлено локальное интрамедуллярное поражение с изменением МР-сигнала гиперинтенсивного по T2-ВИ и STIR (рис. 1, 2).

Основной уровень поражений у 8 животных (42,1 ± 11,6 %) был определен как CV — CVI, у 9 собак как CVI — CVII (47,3 ± 11,8 %) и у двух животных (10,5 ± 7,3 %) определяли идентичное поражение на обоих уровнях (CV — CVII). У одного животного дополнительно определялся дискоспондилит пораженного уровня (по результатам бактериологического посева ассоциированный с контаминацией *Staphylococcus pseudintermedius*).

Анестезиологическое пособие. Для анестезиологического пособия применяли мультимодальный подход ведения пациентов, который включал в себя внутривенное, внутримышечное, ингаляционное

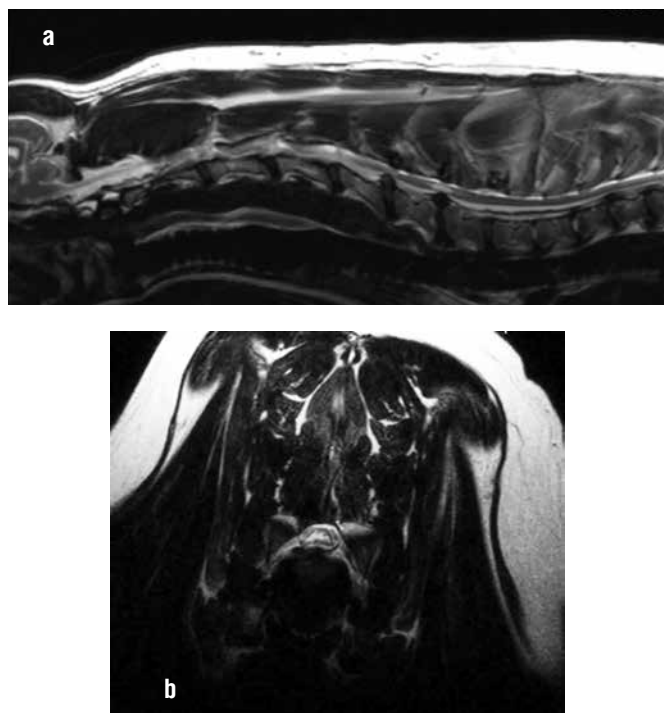


Рис. 1. МРТ T2-ВИ, собака, доберман, 5 лет. На сагиттальном срезе (а) определяется стеноз позвоночного канала не уровнях CV – CVIII с наличием диффузного интрамедуллярного поражения паренхимы спинного мозга. Аксиальный срез (b) на уровне CVI – CVII

MRI T2 WI, dog, doberman, 5 years old. Spinal stenosis in CV – CVIII with intramedullary lesions of spinal cord. a – sagittal T2WI; b – axial T2 WI at level CVI – CVII

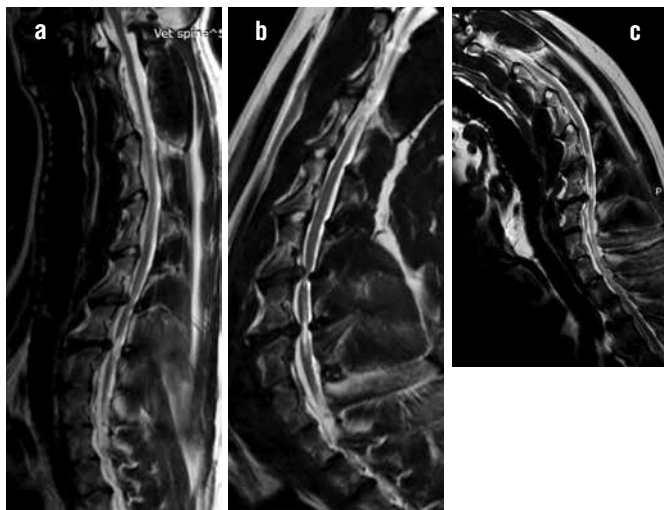


Рис. 2. МРТ T2-ВИ, собака, доберман, 5 лет. Различие в визуализации степени компрессии спинного мозга в нативном положении (а), положении экстензии (b) и флексии шеи (с)
MRI T2 WI, dog, doberman, 5 years old. The difference in visualization of spinal cord compression in the native position (a), the position of extension (b) and flexion (c)

введение препаратов. Также проводили мониторинг основных параметров состояния пациентов. Для премедикации был использован дексметомедин (3...7 мкг/кг) внутримышечно. Для индукции применяли пропофол (4...6 мг/кг), проводили интубацию трахеи (интратрахеальные тубусы с манжетами необходимого размера), далее для полу-

чения анальгетического эффекта вводили внутривенно золетил (тилетамин и золазепам) в дозировке 2...4 мг/кг. Для поддержания анестезии применяли изофлуран (ингаляционный анестетик) 0,5...1,5 %, а также золетил инфузией с постоянной скоростью 1...2 мг/кг/ч и болюсное его введение для достижения необходимого эффекта.

Техника оперативного вмешательства. Животное располагали на операционном столе в положении на спине, голову фиксировали в положении умеренной экстензии, грудные конечности располагали параллельно телу в каудальном направлении. Всем животным осуществляли стандартный вентральный доступ к шейному отделу ПС. Уровень интереса выделяли методом острой и тупой диссекции. Далее проводили дискофенестрацию межпозвоночного диска на уровне поражения.

После удаления диска выполняли тракцию позвонков на уровне интереса с использованием дистрактора или долота соответствующего размера (6-8-10 мм), далее устанавливали титановый кейдж соответствующего диаметра (рис. 3, 4). У 15 из 17 животных использовали титановый кейдж с пористой поверхностью, изготовленный методом 3D-печати. Размер кейджа определяли предоперационно, однако точный выбор (доступны размеры от 6 до 14 мм) делали интраоперационно, исходя из проведенной тракции тел позвонков. У 2 из 17 животных использовали серийный гладкий кейдж из титанового сплава (см. рис. 3). Первичную фиксацию осуществляли трансвертебральным проведением через тела соответствующих позвонков и кейдж кортикального винта диаметром 3,5 мм (рис. 5). После первичной фиксации устанавливали две реконструктивные пластины на уровне тел позвонков со смещением латерально от центральной оси (рис. 6) с фиксацией монокортикально губчатые винты диаметром 3,5 мм. В области межпозвоночного пространства на уровне установки кейджа осуществляли костную аутопластику с забором губчатой аутокости из головки и проксимального сегмента плечевой кости. Операционную рану ушивали послойно простым узловым швом капроном или нейлоном соответствующего диаметра.

Во время хирургического вмешательства выполняли контрольную рентгенографию или КТ, чтобы определить положение кейджа и исключить проведение винтов в позвоночный канал (рис. 7).

При послеоперационной оценке посредством КТ у всех пациентов отмечено уменьшение компрессии спинного мозга с увеличением просвета позвоночного канала в среднем на $27,8 \pm 8,9$ % (рис. 8).

Послеоперационное ведение. В послеоперационном периоде животные проходили лечение в условиях стационара в течение 2...4 суток с мониторингом основных витальных показателей и контролем уровня болевого синдрома.

В 3 случаях ($15,8 \pm 8,6$ %) в раннем послеоперационном периоде отмечали ухудшение неврологического статуса. Данное состояние разрешалось до



Рис. 3. Макрофото имплантов для хирургического лечения цервикальной спондилломиелопатии: а – доступные для использования кейджи, изготовленные серийно (7 мм) и методом 3D-печати (6, 8, 12 мм), б – используемые для фиксации тел позвонков реконструктивная LP пластина и губчатые блокируемые винты диаметром 3,5 мм
Macrophoto. Implants for surgical treatment CSM: а – Interbody cage 7 mm and 3D-printing Interbody cage 6, 8, 12 mm, б – reconstructive LP plate and 3.5 mm sponge lockable screws

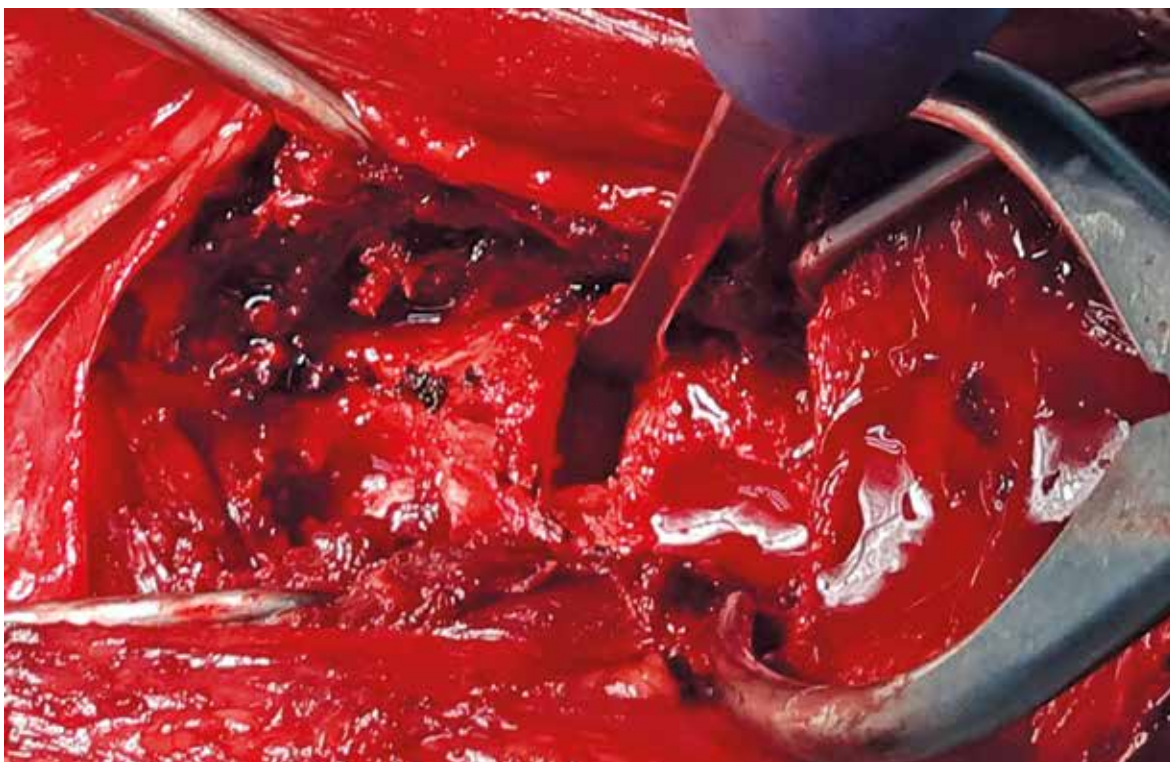


Рис. 4. Интраоперационное состояние после удаления диска, момент тракции тел позвонков поворотом долота шириной 8 мм
Intraoperative photo. Situation after discectomy, the moment of traction of the vertebral bodies

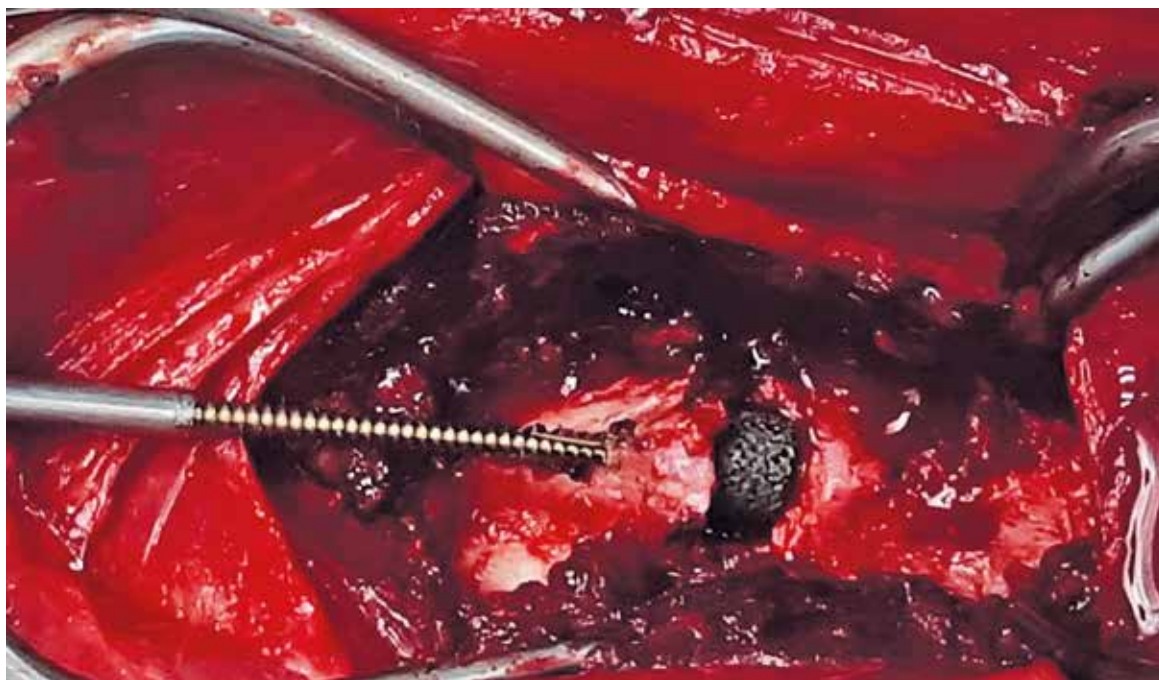


Рис. 5. Интраоперационное состояние после установки кейджа. Момент проведения нарезания резьбы для проведения трансвертебрально кортикального винта диаметром 3,5 мм. Метчик повторяет направление проведения винта
Intraoperative photo. Situation after installation of interbody cage. The moment of thread conducting for transvertebral cortical screw 3.5 mm

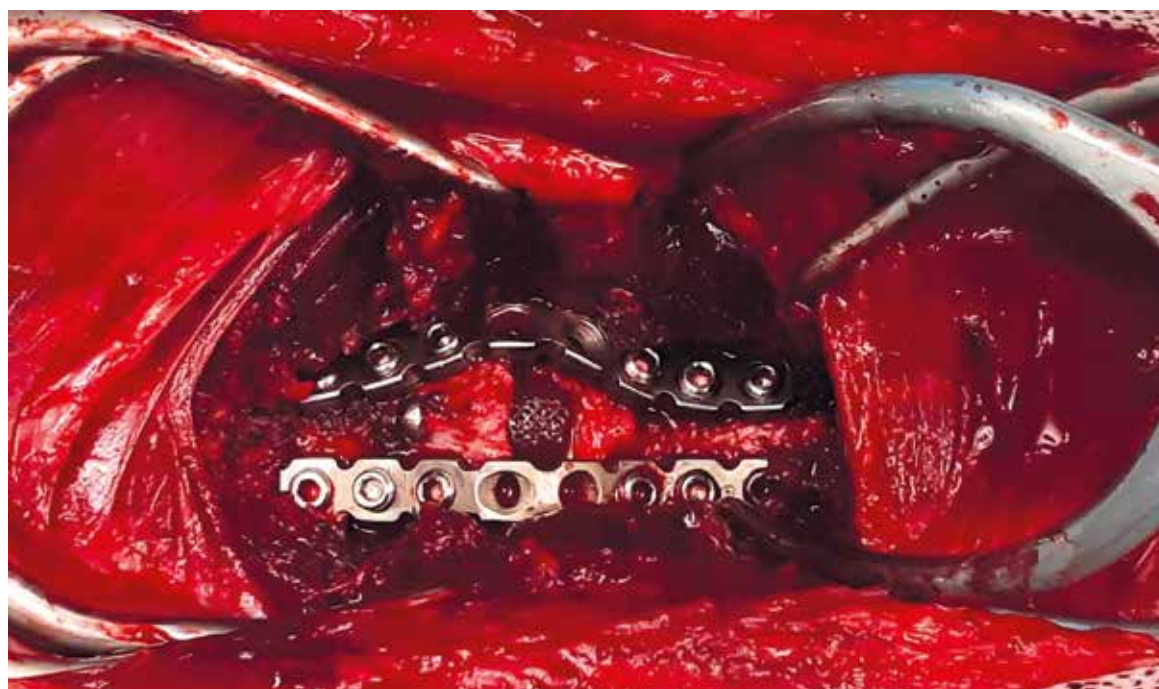


Рис. 6. Интраоперационное состояние после установки кейджа и металлоконструкции (трансвертебральный винт, две реконструктивные LP пластины)
Intraoperative photo. Situation after installation of interbody cage and metal structure (transvertebral screw, two reconstructive LP plates)

предоперационного состояния при консервативном лечении через 6...15 дней. Ни в одном случае не потребовалось ревизионного оперативного вмешательства или хирургической декомпрессии спинного мозга.

Стандартно в послеоперационном периоде прооперированные животные получали антибиотикотерапию в течение 7 суток (амоксциллин с клавулановой кислотой 20...22 мг/кг каждые 12 ч или цефоксим 50 мг/кг 12 ч), мультимодальную анальгезию (ГКС

или НПВП в стандартных дозировках; метамизол натрия 25...30 мг/кг каждые 8...12 ч; габапентин 15...20 мг/кг каждые 12 ч).

Швы снимали на 12...15-е сутки после оперативного вмешательства. В раннем послеоперационном периоде не отмечали несостоятельности швов. У 2 животных ($10,5 \pm 7,2$ %) было выявлено формирование серомы в области хирургического доступа. В 1 наблюдении ($5,26 \pm 5,26$ %) в раннем послеопе-

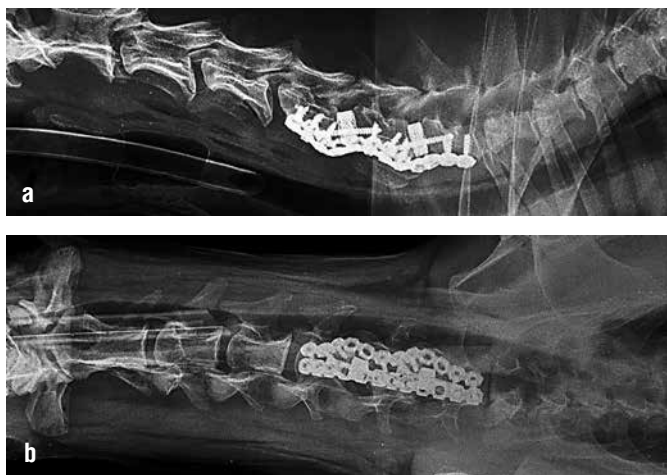


Рис. 7. Контрольная рентгенография после проведения оперативного вмешательства с комбинированной фиксацией уровней CV — CVI и CVI — CVII: a — латеральная проекция, b — вендордорсальная проекция
Control X-ray after surgery with combined fixation CV — CVI and CVI — CVII: a — lateral projection, b — ventro-dorsal projection

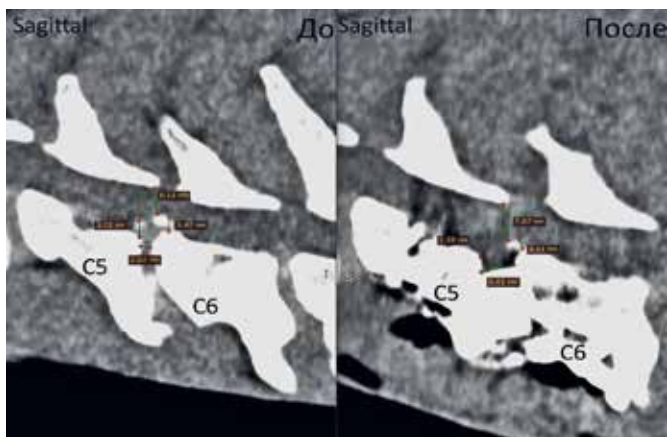


Рис. 8. КТ собаки породы доberman, возраст 7,2 года. Сагиттальные срезы. Предоперационно выявлен стеноз позвоночного канала до 6,1 мм с вентральной дискогенной компрессией. Послеоперационно просвет позвоночного канала увеличен до 7,9 мм, вентральная дискогенная компрессия уменьшена с 3,5 до 2,2 мм
CT scan of a doberman, 7.2 years. Sagittal sections. Preoperative stenosis of the spinal canal with ventral discogenic compression 6.1 mm was revealed. Postoperatively, ventral discogenic compression was reduced from 3.5 to 2.2 mm

рациональном периоде диагностировали посредством рентгенографии развитие мегаэзофагуса, который разрешился без специфической терапии в течение 3 недель.

Результаты

Контрольные послеоперационные осмотры планировались на 14-е, 40-е, 90-е и 180-е сутки или внепланово при ухудшении состоянии животного или наличии вопросов у владельцев по текущему состоянию. Осмотр включал в себя оценку клинического состояния и контрольную рентгенографию. При невозможности очного приема владельцам предлагалось пройти онлайн консультацию с пред-

варительно выполненными рентгенографическими снимками шейного отдела ПС в боковой проекции и видеозаписями животного в движении. Для оценки состояния на 14-е и 40-е сутки были представлены 17 из 17 животных; для оценки на 90-е сутки — 10 из 17 животных; для оценки на 180-е сутки — 9 из 17 животных. Причинами отказа владельцев от контрольного осмотра являлись отсутствие жалоб, неудовлетворенность проведенным лечением и гибель животного по различным причинам.

При отдаленном наблюдении у одного животного была выявлена частичная несостоятельность металлоконструкции (очаговая остеодеструкция в области каудальных винтов). В 2 наблюдениях ($10,5 \pm 7,2 \%$) спустя 39 и 486 суток после проведения первичной фиксации отметили ухудшение неврологического статуса. После выполнения миелографии в нативной и стресс-позициях, более вероятно, ухудшение ассоциировали с возникновением дополнительного очага компрессии прилежащего уровня (рис. 9). В одном наблюдении владельцы отметили улучшение состояния животного после курса НПВП. Второму животному потребовалась ревизионная хирургия с дополнительной фиксацией прилежащего уровня, при этом в раннем послеоперационном периоде через 5 суток после ревизии развился некупируемый болевой синдром, что стало причиной эвтаназии.

В 4 наблюдениях эпизодически животные поступали на повторные клинические осмотры в связи с вероятным болевым синдромом без ухудшения неврологического статуса, однако данное состояние не было полностью диагностировано и купировалось краткосрочным курсом НПВП или ГКС в стандартных дозировках. С подобными результатами нельзя делать однозначный вывод о причинах ухудшения и, вероятно, не стоит рассматривать как прямое осложнение послеоперационного периода.

Время улучшения неврологического статуса животного значительно варьировалось и зависело от первичной тяжести состояния. При субъективной оценке большинство владельцев оценили результаты проведенного лечения как отличные и хорошие. В 3 наблюдениях результат был оценен как удовлетворительный, так как не было достигнуто полного восстановления неврологического статуса. В 2 наблюдениях результат был оценен как негативный — первое наблюдение в связи с эвтаназией животного после второго вмешательства, и второе наблюдение в связи с отсутствием улучшений в раннем и отдаленном послеоперационном периоде и сохранением прежнего болевого синдрома (животное погибло на 97-е сутки из-за развившегося независимо от синдрома Воблера кардиогенного отека легких)

Обсуждение

В литературе нет объемных исследований, посвященных описанной нами методике хирургического лечения CSM.

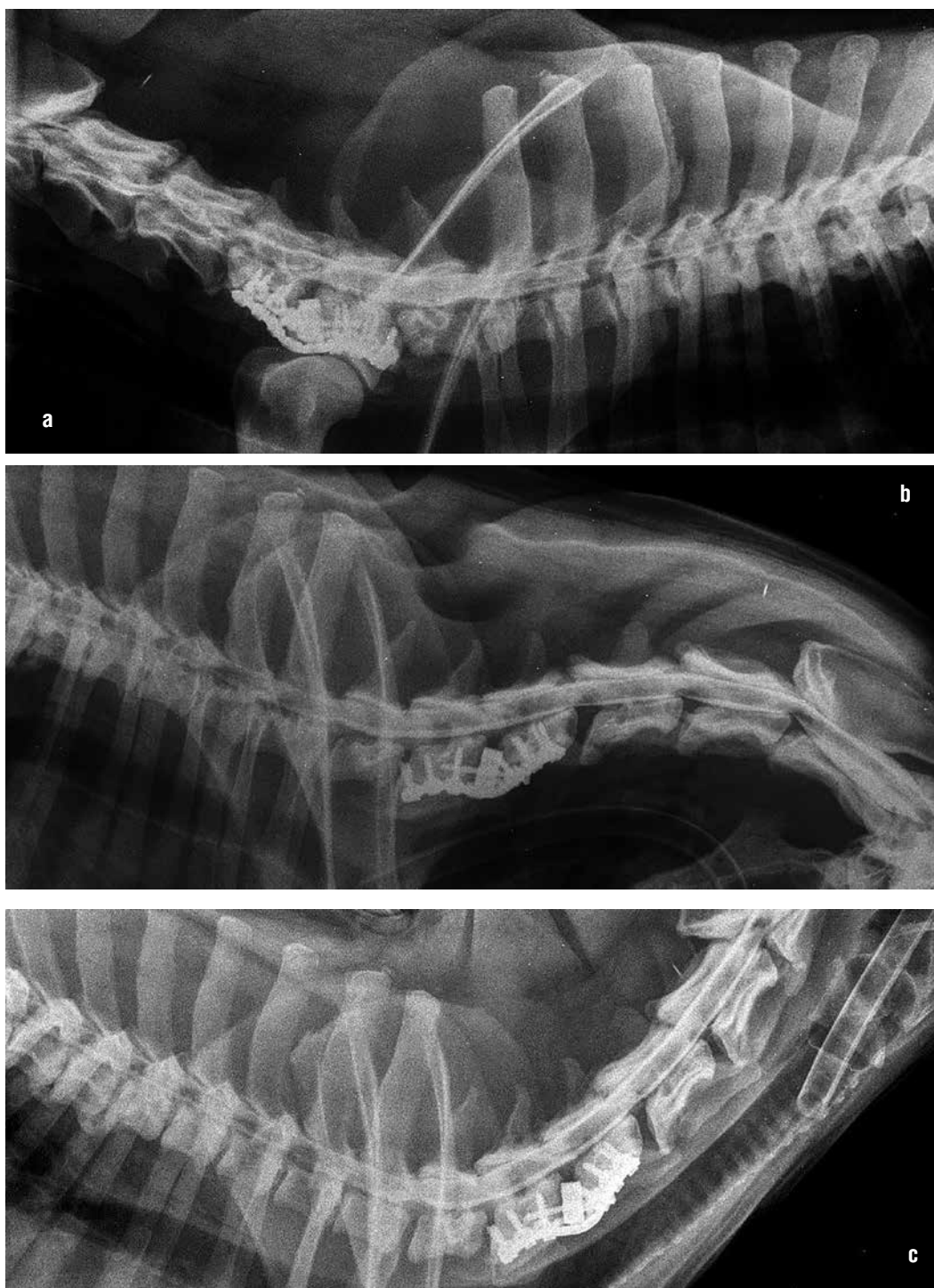


Рис. 9. Миелография собаки в отдаленном послеоперационном периоде после комбинированной фиксации уровня CV – CVI в связи с возникновением болевого синдрома и легкого тетрапареза: а – в нативном положении, б – в состоянии флексии шеи, с – в состоянии экстензии шеи. Вероятно наличие компрессии на уровне CVII – ThI
Myelography of a dog in the long-term postoperative period after combined fixation of the CV - CVI. Dog was presented with pain and tetraparesis: a – in the native position, b – in neck flexion, c – in neck extension. Compression at the CVII – ThI level is likely

В нашей клинической практике при диагностике всем животным выполняли обзорную рентгенографию шейного отдела ПС. Несмотря на то, что рентгенограммы не могут подтвердить диагноз CSM, они необходимы для первичного исключения других дифференциальных диагнозов, таких как костные неоплазии позвонков, дискоспондилиты, мальформации и другие патологии. Это мнение согласуется

с рядом публикаций [15, 45,46]. Также выявленные на рентгенограмме дегенеративные изменения (остеофиты, сужение межпозвонкового пространства) часто соотносятся с подтвержденным уровнем поражения на МРТ и могут рассматриваться как вторичный признак развития CSM.

Проведение миелографии с рентгенографией и/или КТ как в нативном, так и в варианте стресс-

тестов может являться хорошей альтернативой диагностики CSM при недоступности МРТ. Однако основным методом диагностики синдрома Воблера в нашей работе остается проведение МРТ. В некоторых случаях нами было показано изменение степени компрессии спинного мозга в положении флексии и экстензии (см. рис. 2). Необходимость проведения подобных исследований является дискуссионной. Также как и при проведении миелографии не имеется четких критериев оценки полученных срезов. В исследованиях Stabile F. (2015) не выявлено значимых изменений полученных результатов при исследовании в положении тракции, однако нет крупных когортных исследований оценки результатов МРТ в положении флексии и экстензии.

Описанные авторами методики декомпрессии (вентральный слот, дорсальная ламинэктомия, гемиламинэктомия) могут обеспечить нивелирование одной из составляющих патологии, но полностью не исключают контрлатеральную компрессию или продолжающиеся динамические поражения спинного мозга [16, 27].

В нашей работе всем животным в качестве первого этапа оперативного вмешательства удаляли фиброзное кольцо и вещество межпозвоночного диска с тракцией тел позвонков пораженного уровня. На контрольных исследованиях нами показано уменьшение компрессии и увеличение диаметра позвоночного канала в среднем на $27,8 \pm 8,9$ % (см. рис. 8). Несмотря на остаточную компрессию спинного мозга дорсальной частью фиброзного кольца удалось получить улучшение неврологического статуса. Вопрос о необходимости инвазивного доступа в позвоночный канал остается дискуссионным. С одной стороны, проведение вентрального слота обеспечит лучшую декомпрессию спинного мозга и лучшее удаление дорсальной части вещества и фиброзного кольца диска. Однако при данном доступе в позвоночный канал не исключены ятрогенные осложнения (повреждение венозных синусов, кровотечение, травма спинного мозга и др.). Также этот метод уменьшит площадь контактирующей с кейджем кости и сделает невозможным проведение трансвертебрального винта. Также требует дополнительного анализа вопрос о степени уменьшения компрессии за счет тракции тел позвонков пораженного уровня.

В связи со сложностью диагностики и понимания влияния динамических нарушений на спинной мозг в нашей практике мы считаем нужным фиксацию пораженного уровня всем животным, требующим хирургического вмешательства.

Методики с использованием пластин показаны в ряде публикаций и, по мнению авторов, во всех случаях имеют позитивную оценку и хорошие клинические результаты лечения [3, 17, 39, 48, 49]. Стабилизация уровня поражения при резко выраженных динамических поражениях спинного мозга и в отдаленные сроки, вероятно, предотвращает

развитие перифокального фиброза и гипертрофии мягких тканей.

Основным осложнением названа несостоятельность и расшатывание импланта, однако не у всех животных это осложнение приводило к значительному ухудшению состояния и не всегда требовало ревизионной хирургии [17, 48].

В своих наблюдениях мы отмечали несостоятельность импланта только в одном случае, вероятно, это можно связать с дополнительной межпозвоночной фиксацией кортикальным винтом или с неполной оценкой минимальных клинически значимых смещений или пролабирований тел позвонков кейджем. Это утверждение требует дальнейшей оценки с исследованием биомеханической стабильности каждого способа фиксации и их комбинации. Дополнительно это можно подтвердить данными публикации Steffen F. (2011), где было отмечено смещение кейджа при стабилизации только пластинами в 9 из 14 наблюдений [48]. Также пористая структура кейджа уменьшает его «скольжение» относительно костной ткани и способствует его стабилизации, если не формированием плотного контакта с костью и частичной остеоинтеграции, то образованием плотного фиброзного компонента.

Отдельным вопросом в обсуждении послеоперационных осложнений является так называемый «эффект домино». По определению некоторых авторов [15, 29], «эффект домино», или заболевание смежного сегмента, — это позднее послеоперационное осложнение после хирургического лечения CSM, которое возникает примерно у 20 % собак после хирургического лечения с использованием методов дистракционно-стабилизирующей техники. В нашем исследовании в 2 наблюдениях ($10,5 \pm 7,2$ %) выявили подтвержденную компрессионную патологию прилежащего уровня.

В первом случае предоперационно по МРТ определялась незначительная компрессия на прилежащем уровне, субъективно при оценке миелорграфии усиленная в дельнейшем. Однако развившийся после ревизионного оперативного вмешательства некупируемый болевой синдром при полной стабильности металлоконструкции заставляет задуматься о дополнительных, вероятно воспалительных, патологиях спинного мозга.

Во втором случае предоперационно других очагов компрессии в шейном отделе ПС не выявляли. Хотя это более вероятно, но нельзя достоверно утверждать, что у этого животного возник «эффект домино», то есть патология, развивавшаяся вследствие дистракционно-стабилизирующего вмешательства на прилежащем уровне. Возможно, данная проблема также может быть обусловлена самостоятельным патологическим процессом дегенерации и протрузии диска.

Дополнительно стоит обсудить техническую составляющую данного метода лечения CSM. Описанный нами метод не требует узкопрофильного оборудования и инструментария. Необходим базовый общехирургический и травматологический

наборы. Используемые пластины и винты являются широко распространенными и показывают высокую прочность фиксации на уровне шейного отдела ПС. 3D-печать кейджей на сегодняшний день также легко доступна для ветеринарных специалистов и, в ряде случаев, логистически проще доставки зарубежных вариантов серийных кейджей, используемых ранее.

Заключение

Описанная нами методика лечения CSM у собак показывает высокие результаты при оценке в раннем и отдаленном послеоперационных периодах. Некоторые суждения являются субъективным мнением авторов статьи и требуют более детальных исследований как в клинической практике, так и *ex vivo*. Данный способ лечения может быть рекомендован нами к применению для собак с CSM.

Конфликт интересов

Авторы статьи не имеют финансовых или личных отношений с другими лицами или организациями, которые могли бы повлиять на достоверность или содержание этой работы.

References

- Vilkovskiy I.F., Shpinkov D.V., Sharapov D.N. [et al.], Metod xirurgheskogo lecheniya cervical'noj mal'formacii shejnogo otdela pozvonocnogo stolba u sobak [Method of surgical treatment of cervical malformation of the cervical spine in dogs], *Veterinary medicine, zootechny and biotechnology, scientific and practical journal*, 2019, No. 10, p. 23.
- Sharapov D.N., Vilkovskiy I.F., 'E'ffektivnost' xirurgheskogo lecheniya sobak s diskogenny'm sindromom Vobblera [Effectiveness of surgical treatment of dogs with discogenic Wobbler syndrome], *Veterinary surgery: from the source to the present: Proceeding of the International scientific and practical conference dedicated to the 110th anniversary of the birth of Professor, Doctor of Veterinary Sciences G.S. Mastyko, Vitebsk, November 3-5, 2022*, pp. 218-220.
- Bergman R.L., Levine J.M., Coates J.R., Cervical spinal locking plate in combination with cortical ring allograft for a one level fusion in dogs with cervical spondylotic myelopathy, *Vet Surg.*, 2008, No 37(6), C. 530-536.
- Bernhardt M., Bernhardt M., Hynes R.A., Blume H.W., et al. Cervical spondylotic myelopathy, *The Journal of Bone & Joint Surgery*, 1993, No. 75, pp. 119-128.
- Bonelli M.A., da Costa L.B.S.B.C., da Costa R.C., Association of neurologic signs with high-field MRI findings in 100 dogs with osseous-associated cervical spondylomyelopathy, *Veterinary Radiology & Ultrasound*, 2021, Vol. 62, No. 6, pp. 678-686.
- Bonelli M.A., Da Costa R.C., Comparison of the percentage of the C3-C7 vertebral canal occupied by the spinal cord in small-breed dogs with that in Doberman Pinschers and Great Danes with and without cervical spondylomyelopathy, *American journal of veterinary research*, 2018, Vol. 9, No. 1, pp. 83-89.
- Bonow M.D. O. Borges J.R.J., Macêdo I.L.D. et al., Cervical Vertebral Stenotic Myelopathy in a Nelore Calf, *Veterinary Sciences*, 2022, Vol. 9, No. 12, pp. 699-671.
- Breit S., Kunzel W., Shape and orientation of articular facets of cervical vertebrae (C3-C7) in dogs denoting axial rotational ability: an osteological study, *European journal of morphology*, 2002, Vol. 40, No. 1, pp. 43-51.
- Bruecker K.A., Caudal cervical spondylomyelopathy: Decompression by linear traction and stabilization with Staiman pins and polydimethylmethacrylate, *J Am Anim Hosp Assoc.*, 1989, Vol. 25, C. 677-683.
- Burbidge H.M., Pfeiffer D.U., Guilford W.G., Presence of cervical vertebral malformation in Doberman puppies and the effects of diet and growth rate, *Australian veterinary journal*, 1999, Vol. 77, No. 12, pp. 814-818.
- Da Costa R.C., Parent J.M., Holmberg D.L., et al., Outcome of medical and surgical treatment in dogs with cervical spondylomyelopathy: 104 cases (1988–2004), *Journal of the American Veterinary Medical Association*, 2008, Vol. 233, No. 8, pp. 1284-1290.
- Da Costa R.C. Parent J.M., Partlow G., Dobson H., et al. Morphologic and morphometric magnetic resonance imaging features of Doberman Pinschers with and without clinical signs of cervical spondylomyelopathy, *American Journal of Veterinary Research*, 2006, Vol. 67, No. 9, pp. 1601-1612.
- Da Costa R.C., Parent J.M. Magnetic resonance imaging findings in 60 dogs with cervical spondylomyelopathy, *J Vet Intern Med.*, 2009, Vol. 23, No. 3, pp. 740-748.
- Da Costa R. C. Parent J.P., Dobson H., Comparison of magnetic resonance imaging and myelography in 18 Doberman pinscher dogs with cervical spondylomyelopathy, *Veterinary Radiology & Ultrasound*, 2006, Vol. 47, No. 6, pp. 523-531.
- Da Costa R.C. *Pathogenesis of cervical spondylomyelopathy: lessons from recent years*, ACVIM Forum Proceedings. Lakewood (CO): American College of Veterinary Internal Medicine, 2007, pp. 318-20.
- Da Costa R.C. Cervical spondylomyelopathy (wobbler syndrome) in dogs, *Veterinary Clinics: Small Animal Practice*, 2010, Vol. 40, No. 5, pp. 881-913.
- Danielski A., Vanhaesebrouck A., Yeadon R., Ventral stabilization and facetectomy in a Great Dane with wobbler syndrome due to cervical spinal canal stenosis, *Veterinary and Comparative Orthopaedics and Traumatology*, 2012, Vol. 25, No. 04, pp. 337-341.
- De Decker S., Gielen I.M., Duchateau L., Low-field magnetic resonance imaging findings of the caudal portion of the cervical region in clinically normal Doberman Pinschers and Foxhounds, *American journal of veterinary research*, 2010, Vol. 71, No. 4, pp. 428-434.
- Denny H.R., Gibbs C., Gaskell C.J., Cervical spondylomyelopathy in the dog — a review of thirty-five cases, *Journal of Small Animal Practice*, 1977, Vol. 18, No. 2, pp. 117-132.
- Farfan H.F., Cossette J.W., Robertson G.H. et al. The effects of torsion on the lumbar intervertebral joints: the role of torsion in the production of disc degeneration, *JBJS*, 1970, Vol. 52, No. 3, pp. 468-497.
- Galloway D.S., Coke R.L., Rochat M.C. et al. Spinal compression due to atlantal vertebral malformation in two African lions (*Panthera leo*), *Journal of Zoo and Wildlife Medicine*, 2002, Vol. 33, No. 3, pp. 249-255.
- Gray M.J., R.M. Kirberger, Spotswood T.C., Cervical spondylomyelopathy (wobbler syndrome) in the Boerboel, *Journal of the South African Veterinary Association*, 2003. Vol. 74, No. 4, pp. 104-110.
- Gutierrez-Quintana R., Penderis J., MRI features of cervical articular process degenerative joint disease in Great Dane dogs with cervical spondylomyelopathy, *Veterinary Radiology & Ultrasound*, 2012, Vol. 53, No. 3, pp. 304-311.
- Hazewinkel H.A.W., Goedegebuure S.A., Poulos P.W., Influences of chronic calcium excess on the skeletal development of growing Great Danes, *JAAHA*, 1985, Vol. 21, pp. 377-391.
- Hicks D.G., Pitts M.J., Bagley R.S. et al., In vitro biomechanical evaluations of screw-bar-polymethylmethacrylate and pin-polymethylmethacrylate internal fixation implants used to stabilize the vertebral motion unit of the fourth and fifth cervical vertebrae in vertebral column specimens from dogs, *American journal of veterinary research*, 2009, Vol. 70, No. 6, pp. 719-726.
- Janes J.G., Garrett K.S., McQuerry K.J., et al. Cervical vertebral lesions in equine stenotic myelopathy, *Veterinary pathology*, 2015, Vol. 52, No. 5, pp. 919-927.
- Jefferyq N.D., McKee W.M., Surgery for disc-associated wobbler syndrome in the dog—an examination of the controversy, *Journal of Small Animal Practice*, 2001, Vol. 42, No. 12, pp. 574-581.

28. Johnson J.A., da Costa R.C., Allen M.J. et al., Kinematic motion patterns of the cranial and caudal canine cervical spine, *Veterinary Surgery*, 2011, Vol. 40, No. 6, pp. 720-727.
29. Lewis D.G. Cervical spondylomyelopathy ('wobbler'syndrome) in the dog: a study based on 224 cases, *Journal of Small Animal Practice*, 1989, Vol. 30, No. 12, pp. 657-665.
30. Mannaa M., Shamaa A.A., Shawky A. et al., A novel surgical technique for treatment of cervical vertebral stenotic myelopathy (wobbler syndrome) in a filly, *Journal of Equine Veterinary Science*, 2023, Vol. 126, pp. 104493.
31. Mason T.A. Cervical vertebral instability (wobbler syndrome) in the dog, *The Veterinary Record*, 1979, Vol. 104, No. 7, pp. 142-145.
32. McKee W.M., Butterworth S.J., Scottt H.W., Management of cervical spondylopathy-associated intervertebral disc protrusions using metal washers in 78 dogs, *Journal of small animal practice*, 1999, Vol. 40, No. 10, pp. 465-472.
33. Montali R.J., Bush M., Sauer R.M., Gray C.W., Spinal ataxia in zebras. Comparison with the wobbler syndrome of horses, *Veterinary pathology*, 1974, Vol. 11, No. 1, pp. 68-78.
34. Palmer A.C., Wallace M.E., Deformation of cervical vertebrae in Basset hounds, *The Veterinary record*, 1967, Vol. 80, No. 14, pp. 430-433.
35. Penny C.D., Hahn C., Macrae A., Mayhew, J., Wobbler syndrome in pedigree rams, *The veterinary record*, 2005, Vol. 156, No. 10, pp. 327.
36. Pezzanite L.M., Easley J.T., Bayless R. et al. Outcomes after cervical vertebral interbody fusion using an interbody fusion device and polyaxial pedicle screw and rod construct in 10 horses (2015-2019), *Equine Veterinary Journal*, 2022, Vol. 54, No. 2, pp. 347-358.
37. Queen J.P., Coughlan A.R., May C., et al., Management of disc-associated wobbler syndrome with a partial slot fenestration and position screw technique, *Journal of small animal practice*, 1998, Vol. 39, No. 3, pp. 131-136.
38. Reid J.D., Effects of flexion-extension movements of the head and spine upon the spinal cord and nerve roots, *Journal of neurology, neurosurgery, and psychiatry*, 1960, Vol. 23, No. 3, pp. 214-221.
39. Reints Bok T.E., Willemsen K., van Rijen M.H., Instrumented cervical fusion in nine dogs with caudal cervical spondylomyelopathy, *Veterinary surgery*, 2019, Vol. 48, No. 7, pp. 1287-1298.
40. Rusbridge C., Wheeler S.J., Torrington A.M., Comparison of two surgical techniques for the management of cervical spondylomyelopathy in dobermanns, *Journal of Small Animal Practice*, 1998, Vol. 39, No. 9, pp. 425-431.
41. Seim H.B., Withrow S.J., Pathophysiology and diagnosis of caudal cervical spondylo-myelopathy with emphasis on the Doberman Pinscher, *Journal American Animal Hospital Association*, 1982, pp. 241-251.
42. Seim H.B., Diagnosis and treatment of cervical vertebral instability-malformation syndromes, *Current veterinary therapy*, 2000, Vol. 13, pp. 992-999.
43. Shamir M.H., Chai O., Loeb E., A method for intervertebral space distraction before stabilization combined with complete ventral slot for treatment of disc-associated wobbler syndrome in dogs, *Veterinary Surgery*, 2008, Vol. 37, No. 2, pp. 186-192.
44. Sharp N.J.H, Cofone M., Robertson I.D., Cervical spondylomyelopathy in the Doberman dog: a potential model for cervical spondylotic myelopathy in humans, *J Invest Surg*. 1989, Vol. 2, pp. 333.
45. Sharp N.J.H., Cofone M., Robertson I.D. et al., Computed tomography in the evaluation of caudal cervical spondylomyelopathy of the Doberman Pinscher, *Veterinary Radiology & Ultrasound*, 1995, Vol. 36, No. 2, pp. 100-108.
46. Sharp N.J.H., Wheeler S.J., Cofone M., Radiological evaluation of 'wobbler'syndrome-caudal cervical spondylomyelopathy, *Journal of Small Animal Practice*, 1992, Vol. 33, No. 10, pp. 491-499.
47. Stabile F., Bernardini M., Bevilacqua G. et al., Neurological signs and pre-and post-traction low-field MRI findings in Dobermanns with disc-associated cervical spondylomyelopathy, *Journal of Small Animal Practice*, 2015, Vol. 56, No. 5, pp. 331-338.
48. Steffen F., Voss K., Morgan J.P., Distraction-fusion for caudal cervical spondylomyelopathy using an intervertebral cage and locking plates in 14 dogs, *Veterinary Surgery*, 2011, Vol. 40, No. 6, pp. 743-752.
49. Tabbi M., Barillaro G., Interlandi C.D., et al., Treatment of Canine Disc-Associated Cervical Spondylomyelopathy with a Cervical Distraction-Stabilization Technique (C-LOX Combined with LCP Plate) and Clinical Outcomes, *Animals*, 2023, Vol. 13, No. 16, pp. 2549-2554.
50. Trotter E.J., Geary J.C., Brasmer T.H., Caudal cervical vertebral malformation-malarticulation in Great Danes and Doberman Pinschers, *Journal of the American Veterinary Medical Association*, 1976, Vol. 168, No. 10, pp. 917-930.
51. Van Gundy T.E. Disc-associated wobbler syndrome in the Doberman Pinscher, *Veterinary clinics of north America: small animal practice*, 1988, Vol. 18, No. 3, pp. 667-696.
52. Waltz T.A., Physical factors in the production of the myelopathy of cervical spondylosis, *Brain*, 1967, Vol. 90, No. 2, pp. 395-404.
53. Wright F., Palmer A.C., Morphological changes caused by pressure on the spinal cord, *Pathologia veterinaria*, 1969, Vol. 6, No. 4, pp. 355-368.
54. Wright F., Rest J. R., Palmer A.C. Ataxia of the Great Dane caused by stenosis of the cervical vertebral canal: comparison with similar conditions in the Basset Hound, Doberman Pinscher, Ridgeback and the thoroughbred horse, *The Veterinary Record*, 1973, Vol. 92, No. 1, pp. 1-6.