

Для цитирования: Кемельман, Е.Л. КТ картина асимметричной окраски мышц глаза у собак при различном положении глазных яблок / Е.Л. Кемельман // Российский ветеринарный журнал. — 2024. — № 2. — С. 16–19. DOI: 10.32416/2500-4379-2024-2-16-19
 For citation: Kemelman E.L., CT pattern of asymmetric contrast enhancing of the eye muscles in dogs with different position of the eyeballs, Russian veterinary journal (Rossijskij veterinarnyj zhurnal), 2024, No. 2, pp. 16–19. DOI: 10.32416/2500-4379-2024-2-16-19

УДК 619:616-072:617.7
 RAR
 DOI 10.32416/2500-4379-2024-2-16-19

КТ картина асимметричной окраски мышц глаза у собак при различном положении глазных яблок

Е.Л. Кемельман, кандидат ветеринарных наук, ветеринарный врач-рентгенолог (kemelman@yandex.ru).

¹ Ветеринарный госпиталь «Skolkovo Vet» (119027, Москва, ул. Луговая 1 стр. 4)

² Инновационный ветеринарный центр Московской ветеринарной академии им. К. И. Скрябина (ИВЦ МВА) (119192, Москва, Мичуринский проспект д. 8 стр. 2).

Главная цель исследования — установить причину асимметричной окраски мышц глаз у собак при КТ. Была сформирована группа из 200 собак с асимметричной контрастной окраской медиальной и латеральной прямых, а также дорсальных косых мышц глаза. Было выявлено, что вне зависимости от наличия или отсутствия тех или иных экстракраниальных патологий, при отсутствии их инвазии в ретробульбарное пространство и прямого взаимодействия с указанными мышцами, асимметричная окраска мышц глаза связана с положением глазных яблок: при развороте глазного яблока латерально интенсивнее окрашивается латеральная прямая мышца глаза, при развороте глазного яблока медиально интенсивнее окрашиваются медиальная прямая мышца глаза и дорсальная косая мышца глаза. Не было выявлено ни одного случая, когда разница в окраске описываемых мышц не соответствовала бы положению глазных яблок. Не удалось выявить никаких других причин, которые могли бы убедительно объяснить паттерн асимметричной окраски мышц глаз у собак. Данная работа является первым описанием паттерна асимметричной окраски мышц глаз у собак на КТ.

Ключевые слова: мышцы глаза, контраст, компьютерная томография, асимметрия, ретробульбарное пространство

CT pattern of asymmetric contrast enhancing of the eye muscles in dogs with different position of the eyeballs

E.L. Kemelman, PhD in Veterinary Sciences, veterinary radiologist (kemelman@yandex.ru).

¹ Veterinary Hospital «Skolkovo Vet» (Lugovaya str. 1 bld. 4, Moscow, Russia Federation, 119027)

² Innovation Veterinary Center of Moscow Veterinary Academy (IVC MVA) (Michurinskiy Prospekt 8, bld. 2, Moscow, Russian Federation, 119192)

The main aim of the study was to determine the cause of the asymmetric contrast enhancing of the eye muscles in dogs during CT. A group of 200 dogs with asymmetric contrast enhancing of the medial and lateral rectus muscles of the eye was formed. The research showed that regardless of the presence or absence of extracranial pathologies, provided there was no extensive invasion of those into the retrobulbar space, the asymmetric staining of eye muscles is associated with the position of eyeballs. With the eyeball turned laterally, the lateral rectus muscle acquires a more hyperdense pattern, with the eyeball turned medially, the medial rectus and oblique dorsal muscle acquires a more hyperdense pattern.

There was not a single case when the difference in staining of the rectus muscles would not correspond to the position of eyeballs. No other reasons that could convincingly explain the pattern of asymmetric staining of eye muscles in dogs were found.

This study is the first description of the pattern of asymmetric eye muscle contrast enhancing in dogs on CT.

Keywords: eye muscles, contrast, computed tomography, asymmetry, retrobulbar space

Сокращения: КТ — компьютерная томография, Н/О — новообразование, УЗИ — ультразвуковое исследование

Введение

Мышцы, удерживающие глазное яблоко у собак и осуществляющие его движение, представлены вентральной прямой и косой мышцами глаза; дорсальной прямой и косой мышцами глаза; медиальной и латеральной прямыми мышцами глаза, а также оттягивателем глазного яблока. Мягкотканые контуры описанных мышц хорошо визуализируются на КТ у собак.

КТ является методом выбора для визуализации различных экстракраниальных патологий воспалительного [7], опухолевого [6] и травматического генеза [1], в том числе локализующихся в области ретробульбарного пространства [2...5].

Одним из наиболее важных показателей, отражающих происходящие в тканях изменения, является показатель накопления контрастного вещества в исследуемых органах и тканях, в том числе при миозитах мышц головы [7], а также при неопластическом росте. Хотя очевидно, что накопление контрастного вещества лишь отражает степень перфузии тканей и не является патогномичным признаком для воспалительного или опухолевого процесса, ему всегда уделяется пристальное внимание, а ткани

с явно избыточной или недостаточной перфузией всегда трактуются как измененные. Этот показатель коррелирует с показателем симметричности контра-латеральных структур, так как логически понятно, что в норме одинаковые структуры должны иметь и одинаковые показатели перфузии.

В процессе рутинных КТ исследований головы у собак автор статьи регулярно отмечал асимметрию окраски медиальной и латеральной прямых мышц глаза, а также кривой дорсальной мышцы глаза. Оценив соотношение данного факта с локализацией и типами патологических изменений, а также положением глазных яблок, автор статьи предположил, что разница в окраске мышц может быть связана с положением глаз, а также предрасположенностью к экзофтальму у собак с характерным строением черепа — карликовых пород собак и брахицефалов.

Цели исследования

1. Установить причину асимметричной окраски мышц глаз у собак при КТ, оценить выдвинутую гипотезу относительно взаимосвязи окраски мышц глаза с положением глазных яблок.
2. Определить, влияет ли на асимметрию окраски мышц глаз породный экзофтальм.
3. Определить, влияют ли различные патологии в области головы на тип окраски мышц глаз, за исключением патологий, напрямую вовлекающих мышцы глаз.

Материалы и методы

Из объединенного архива ветеринарных госпиталей Skolkovo Vet и ИВЦ МВА, а также исследований, полученных в рамках частной практики (2017–2023 гг.), включавшего в себя 842 КТ исследования головы с контрастированием у собак, отобрали паттерны 200 собак. Критерии отбора: наличие двух нормально развитых глазных яблок без обширных травм в анамнезе; отсутствие выраженной инвазии неопластических и воспалительных процессов в ретробульбарные пространства; наличие паттерна асимметричной окраски мышц глазных яблок. Возраст, порода, пол, размер пациента при включении в группу не учитывали. Тип выявленной патологии учитывали, но он также не служил критерием отбора.

Исследования были выполнены на компьютерных томографах Siemens Somatom Go Now (Skolkovo Vet), Somatom Score (ИВЦ МВА), по месту работы автора, а также на различных компьютерных томографах марок Phillips, General Electric и Toshiba. Параметры варьировались в пределах: 110...130kV и 180...220 mA и редко напрямую коррелировали с размером головы и массой собак. Все используемые системы за исключением одной относились к 16-срезовым спиральным томографам 3-го поко-

ления. Исключение составлял КТ Siemens Somatom Go Now (Skolkovo Vet), который был 64-срезовым. Реконструкция в мягкотканном окне, с поправкой на комфорт визуализации, программа просмотра изображений Radiant. Все пациенты находились в обычном стерильном положении.

Результаты

Собаки из основной группы были разделены на подгруппы исходя из различных типов патологий, кроме того, в одну подгруппу (норма) включили собак, у которых не было выявлено никаких патологических изменений (контрольная группа).

1. Норма 37 (18,5 %)
2. Дентальные патологии 32 (16 %)
3. Средние отиты: 29 (14,5 %)
4. Риниты 17 (8,5 %)
5. Н/О носовых ходов с прилежащими пазухами 43 (21,5 %)
6. Травмы лицевого отдела черепа: 5 (2,5 %)
7. Н/О в области глотки, заглоточного и нижнечелюстного пространства: 7 (3,5 %)
8. Н/О свода черепа 2 (1 %)
9. Неверифицированные Н/О головного мозга 28 (14 %)

Половое распределение: самки 92 (46 %), самцы 108 (54 %). Средний возраст по всей группе 7,6 лет; 68 собак (34 %) старше 10 лет; 14 собак (7 %) до 2 лет.

Породный состав группы: 58 (29 %) собак карликовых пород (5 пород: йоркширский терьер; той терьер; чихуахуа; померанский шпиц и карликовый пинчер), 44 (22 %) малых брахицефалов (5 пород: французский бульдог; мопс; ши-тцу; пекинес и японский хин); 14 (7 %) крупных молоссов; 56 (28 %) малых и средних собак; 28 (14 %) крупных и гигантских собак. Породная предрасположенность к патологии не выявлена.

Породное разнообразие в группе исследования было условно разделено на две группы: собаки, строение головы которых предрасполагают к экзофтальму и страбизму (карликовые породы и малые брахицефалы), и собаки, строение головы которых не предрасполагает к экзофтальму (все прочие). Собаки с анатомической предрасположенностью к экзофтальму составили 102 (51 %), собаки без предрасположенности к экзофтальму — 98 (49 %). Таким образом, гипотеза, что асимметрия окраски мышц глаза чаще наблюдается у собак с предрасположенностью к экзофтальму, не подтвердилась.

Все измерения были выполнены в венозной фазе, маркером служили наружные яремные вены — они должны были быть хорошо выражены и равномерно окрашены. Было отмечено, что если глазное яблоко развернуто латерально, то более выраженную окраску имела латеральная прямая мышца глаза, а если глазное яблоко развернуто медиально, то более выраженную окраску имели медиальная прямая и дорсальная косая мышцы (рис. 1). Это совпадение

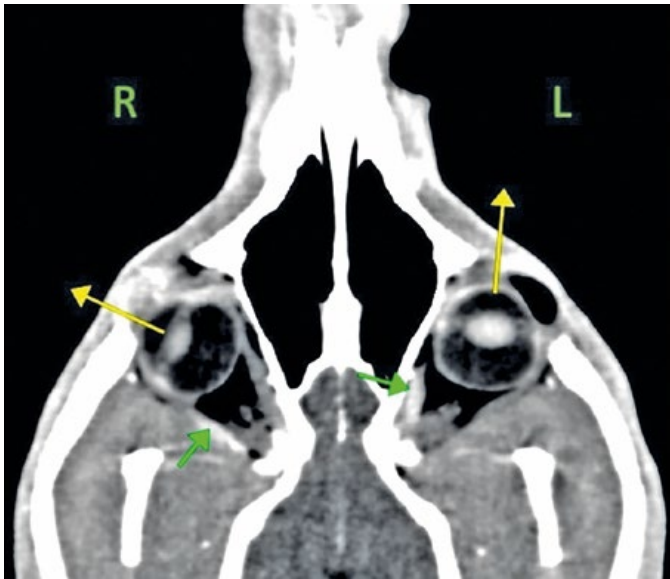

Рис. 1. Пример асимметрии перфузии прямых мышц глаза в зависимости от разворота глазного яблока. Желтые стрелки отмечают направления глазных яблок, зеленые стрелки — прямые мышцы глаза с более выраженной перфузией
An example of the asymmetry of the color of the rectus muscles of the eye depending on the rotation of the eyeball. Yellow arrows mark the directions of the eyeballs, green arrows mark the rectus muscles of the eye with hyperperfusion

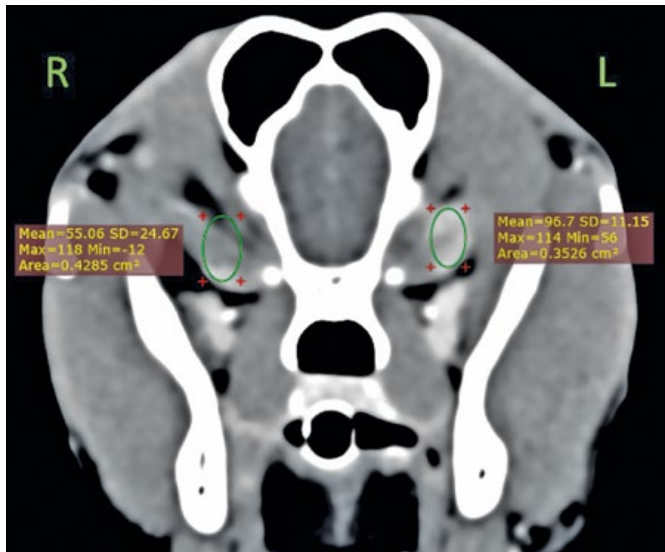


Рис. 2. Пример выполнения денситометрии медиальных прямых мышц глаза (разница в окраске мышц очевидна)
An example of performing densitometry of the medial rectus muscles of the eye. The difference in muscle color is obvious.

было отмечено во всех 200 случаях асимметричной окраски мышц глазных яблок без исключений, что полностью подтверждает первоначальную гипотезу: разница в окраске мышц связана с положением глаз.

Варианты положения глаз распределились практически поровну, согласно первоначальному предположению: левое яблоко латерально 102; правое — медиально: 98. Левое яблоко медиально 98; правое — латерально: 102.

Перфузию на изображениях оценивали по результатам измерения средней площади сферической фигуры в аксиальном изображении (рис. 2). Средняя плотность ярко окрашенных медиальных прямых и дорсальных косых мышц глаза составила $121,3 \pm 6,72$ HU, средняя плотность ярко окрашенных латеральных мышц — $97,5 \pm 5,26$ HU. Автор хотел бы подчеркнуть, что первоочередное внимание уделялось именно визуальной разнице в плотности описанных мышц, а не денситометрии, так как это наиболее приближено к условиям клинической практики.

Обсуждение

Недостатком данной работы автор видит отсутствие гистологических исследований, подтверждающих, что у собак все описанные мышцы были не изменены, а лишь имели физиологическую гиперперфузию. Подобный недостаток является следствием приверженности принципам «наилучшей практики» и гуманного отношения к пациентам. Взятие образца мышечной ткани необходимого объема предполагает двустороннюю энуклеацию или эктаназию, что абсолютно неприемлемо и негуманно.

Предполагается, что большая и разнообразная группа исследования, полное отсутствие корреляции разницы окраски мышц глаза со стороной локализации патологических изменений или их отсутствием и полное соответствие разницы окраски с положением глазных яблок нивелируют отсутствие морфологической верификации исследуемых мышц, делая результаты исследования достоверными.

Окраска мышц глазных яблок соответствовала положению глазных яблок на снимках, полученных на трех разных КТ системах, с тремя разными алгоритмами мягкотканной реконструкции. Степень выраженности наблюдаемой картины не зависела от модели КТ, хотя по субъективному мнению автора, Siemens Somatom Go Now обладал явно лучшим качеством мягкотканной визуализации (см. конфликт интересов).

Предполагается, что разница в окраске и, соответственно, в перфузии мышц глазных яблок связана с их сокращением при положении глаз, даже когда собаки находятся в состоянии седации, а также из-за малого размера мышц глаза по отношению к размеру самого глазного яблока.

Выводы

Асимметрия окраски мышц глаза при КТ исследовании головы с контрастным веществом связана исключительно с разницей в положении глазных яблок и не связана с присутствием какой-либо патологии или со стороной ее локализации.

Описание одного из возможных нормальных паттернов окраски мышц глаза необходимо, как для изучения нормальной КТ анатомии собак, так

и для того, чтобы избежать неверных трактовок, на основании которых могут быть сделаны ложные выводы о присутствии воспаления или неопластического роста в мышцах глаз у собак с различными заболеваниями в области головы.

Не удалось найти прочих научных работ, описывающих подобные находки, поэтому полагаю, что данная работа является первым описанием и объяснением ассиметричной окраски мышц глаза у собак.

Конфликт интересов

Автор не получал спонсорской помощи от производителей или поставщиков оборудования и расходных материалов, указанных в данной работе, а также не имел коммерческой заинтересованности в тех или иных результатах исследования.

Этические вопросы

Данная работа была выполнена только на неэкспериментальных собаках, поступивших на КТ в рамках первичного приема или референсного направления. Вся работа с животными была основана на принципе «наилучшей практики». Личные данные владельцев животных и клички животных не разглашались. Этот подход не противоречит законодательству РФ и международным стандартам проведения научных исследований.

Прочие публикации

Первый доклад по материалам данной научной работы представлен на 31 Московском Международном Ветеринарном Конгрессе 12 апреля 2023 года. Название темы: «Установленные причины асимметрии окраски мышц глаза на КТ у собак. Обзор группы из 200 животных».

References

1. Bar-Am Y., Pollard R., Kass P., Verstraete F., The diagnostic yield of conventional radiographs and computed tomography in dogs and cats with maxillofacial trauma, *Vet Surg.*, 2008, No. 37, pp. 294-299.
2. Boroffka S.A., Verbruggen A.-M., Grinwis G.C., Voorhout G., Barthez P.Y., Assessment of ultrasonography and computed tomography for the evaluation of unilateral orbital disease in dogs, *J Am Vet Med Assoc.*, 2007, No. 230, pp. 671-680.
3. Boroffka S.A., Voorhout G., Direct and reconstructed multiplanar computed tomography of the orbits of healthy dogs, *Am J Vet Res.*, 1999, No. 60, pp. 1500-1507.
4. Calia C.M., Kirschner S.E., Baer K.E., et al., The use of computed tomography scan for the evaluation of orbital disease in cats and dogs, *Vet Comp Ophthalmol*, 1994, No. 4, pp. 24-30.
5. Daniel G.B., Mitchell S.K., The eye and orbit. Clin Tech, *Small Anim Pract*, 1999, No. 14, pp. 160-169.
6. LeCouteur R.A., Fike J.R., Scagliotti R.H., et al., Computed tomography of orbital tumors in the dog, *J Am Vet Med Assoc*, 1982, No. 180, pp. 910-913.
7. Reiter A.M., Schwarz T., Computer tomographic appearance of masticatory myositis in dogs: 7 cases (1999–2006), *J Am Vet Med Assoc*, 2007, No. 231, pp. 924-930.

Молодых специалистов ветеринарии приглашают на стажировку в Правительстве Москвы. Новое направление Кадровые сервисы реализуют совместно со столичным Комитетом ветеринарии. Прием заявок продлится до 15 июня.

Свой первый опыт погружения в профессию стажеры смогут получить в одной из 25 клиник ГБУ «Московское объединение ветеринарии». Организация входит в структуру Государственной ветеринарной службы столицы и обеспечивает защиту жителей города от распространения болезней, общих для человека и животных, а также ветеринарную безопасность пищевых продуктов.

Принять участие в отборе на стажировку по ветеринарному направлению могут студенты старших курсов или выпускники профильных вузов в возрасте до 35 лет. Для этого нужно заполнить анкету на карьерном портале, пройти несколько онлайн-тестов на логику и мотивацию, а также записать видеовизитку. Лучшие кандидаты пройдут во второй этап конкурса и продемонстрируют свои знания и навыки в одной из столичных клиник в формате тестового дня.

На протяжении шести месяцев стажеры под руководством опытных врачей будут решать реальные задачи ветеринарных клиник столицы. В качестве основного можно выбрать лечебно-профилактическое, хирургическое или терапевтическое направление. Начинающие специалисты узнают, как вести амбулаторные приемы, собирать анамнез, проводить инъекции и другие манипуляции, ставить диагноз и разрабатывать план лечения. Кроме того, стажеров обучат работать с документами и электронными базами в области ветеринарии.

После окончания стажировки самые яркие и успешные молодые специалисты могут стать постоянными сотрудниками государственных ветеринарных клиник столицы. Им предложат остаться в той же команде, с которой они работали на протяжении полугода.

<https://mos-obvet.ru/news/nachalsya-priem-zayavok-na-oplachivaemuyu-veterinarnuyu-stazhirovku-v-pravitelstve-moskvy/>