

Для цитирования: Позябин, С.В. Эффективность препарата Артрофоон при лечении собак с артрозом коленного сустава / С.В. Позябин, М.Д. Качалин // Российский ветеринарный журнал. — 2019. — № 4. — С. 30–36. DOI: 10.32416/article\_5d5a9d1cbbdbf8.12016903  
 For citation: Pozyabin S.V., Kachalin M.D., Effectiveness of the Arthrofon in the treatment of dogs with knee osteoarthritis, Russian veterinary journal (Rossijskij veterinarnyj zhurnal), 2019, No. 4, pp. 30–36. DOI: 10.32416/article\_5d5a9d1cbbdbf8.12016903

УДК: 636.7: 611.7

## Эффективность препарата Артрофоон при лечении собак с артрозом коленного сустава

**С.В. Позябин**, доктор ветеринарных наук, профессор, заведующий кафедрой ветеринарной хирургии ([vet-surgery@mgavm.ru](mailto:vet-surgery@mgavm.ru)),  
**М.Д. Качалин**, кандидат ветеринарных наук, доцент кафедры ветеринарной хирургии

Федеральное государственное бюджетное образовательное учреждение высшего образования «Московская государственная академия ветеринарной медицины и биотехнологии — МВА имени К.И. Скрябина» (ФГБОУ ВО МГАВМиБ — МВА имени К.И. Скрябина) (109472, РФ, Москва, ул. Ак. Скрябина, д. 23).

В статье описаны результаты применения препарата Артрофоон при комплексном послеоперационном лечении разрыва передней крестовидной связки коленного сустава у собак. Исследования проведены на двух группах, подобранных по методу аналогов. На основании результатов ортопедического осмотра, рентгенографии и цитологических исследований синовиальной жидкости коленного сустава установлено, что применение препарата Артрофоон оказывает профилактическое действие на развитие дегенеративно-дистрофических процессов в коленном суставе в первые 45 суток после операции. У животных на фоне применения Артрофоона в комплексной терапии не наблюдали рентгенографически верифицируемых признаков прогрессирования артроза, а состав синовиальной жидкости восстанавливался до референсных значений у данного вида животных.

**Ключевые слова:** собака, артроз, передняя крестовидная связка, Артрофоон.

## Effectiveness of the Arthrofon in the treatment of dogs with knee osteoarthritis

**S.V. Pozyabin**, Grand PhD in Veterinary sciences, professor, Head of Surgery Department ([vet-surgery@mgavm.ru](mailto:vet-surgery@mgavm.ru)),  
**M.D. Kachalin**, PhD in Veterinary sciences, Associate professor of Surgery Department ([kachalinmd@gmail.com](mailto:kachalinmd@gmail.com)).

Moscow State Academy of Veterinary Medicine and Biotechnology named after K.I. Skryabin (23, Ac. Skryabin str, Moscow, Russia, 145374)

The article describes the results of using the drug Arthrofon in complex postoperative treatment of rupture of the cranial cruciate ligament of the knee in dogs. The studies were conducted on two groups selected by the method of analogues. Based on the results of orthopedic examination, radiography and cytological studies of the synovial fluid of the knee joint, it was found that the use of the drug Arthrofon prevents the development of degenerative processes in the knee joint in the first 45 days after surgery. Animals on the background of the use of Arthrofon in complex therapy did not have X-ray signs of progression of osteoarthritis, and the synovial fluid recovered to normal values for this species.

**Key words:** dog, arthrosis, cranial cruciate ligament, Arthrofon.

**Сокращения:** ЛДГ — лактатдегидрогеназа, НПВП — нестероидные противовоспалительные препараты, ОА — остеоартроз, ПКС — передняя крестовидная связка, ФНО — фактор некроза опухоли, TPLO — tibial plateau leveling osteotomy (корректирующая остеотомия плато большеберцовой кости)

### Введение

Заболевания суставов конечностей — наиболее часто встречающаяся группа ортопедических патологий у животных [1, 7, 8, 12]. Животные с заболеваниями суставов нуждаются в первую очередь в объективном подходе к назначению лечения для скорейшего выздоровления. Несмотря на то, что изучению диагностики и оперативного лечения собак с патологиями суставов посвящен целый ряд работ как отечественных, так и зарубежных авторов, вопросы лечения и профилактики послеоперационного артроза освещены недостаточно [3, 7, 9, 10, 14, 16].

Наиболее частым послеоперационным осложнением является посттравматический ОА, характеризующийся

хромотой и изменениями в структурах сустава [8, 15]. В современной отечественной и зарубежной ветеринарной литературе представлены данные о применении и эффективности НПВП и гликозаминогликанов в профилактике посттравматических осложнений, однако данные об эффективности комплексного подхода к лечению в послеоперационный период малочисленны [7, 9].

Несомненный интерес представляет новый подход к лечению посттравматического артроза: предотвращение дегенерации тканей сустава, направленное на сохранение количества хондроцитов в гиалиновом хряще, а не на протекцию его матрикса. Исходя из этого, актуальной является апробация применения препарата Артрофоон (производства ООО «НПФ «Материя Медика Холдинг»), который модулирует выработку и функциональную активность эндогенного ФНО $\alpha$  при ОА, оказывает цитопротективное, противовоспалительное и анальгезирующее действие. За счет уменьшения продукции ряда провоспалительных цитокинов и медиаторов воспаления он препятствует прогрессированию воспалительного поражения тканей и органов-мишеней при воспалительно-дегенеративных заболеваниях суставов [2, 6].

Препарат Артрофоон прошел доклинические исследования и клинические исследования у человека, зарегистрирован для медицинского применения и применяется в медицинской практике у пациентов с ортопедическими заболеваниями [4, 5, 11].

## Цель исследования

Определить эффективность применения препарата Артрофоон при лечении собак с разрывом ПКС в качестве протектора артроза коленного сустава.

## Задачи исследования

Оценить клиническое состояние животных до и после лечения; определить рентгенографически видимые изменения в коленном суставе до и после лечения у экспериментальной и контрольной групп собак; на основании цитологического анализа синовиальной жидкости установить влияние на течение артроза препарата Артрофоон по сравнению с контрольной группой исследования.

## Материалы и методы

Исследования проводили на кафедре ветеринарной хирургии ФГБОУ ВО «МГАВМиБ — МВА имени К.И. Скрябина» на 30 собаках массой тела более 15 кг с разрывом ПКС коленного сустава. Подбор клинических групп половозрелых собак проведен по принципу аналогов: в **1-й группе** (опыт, n=15) в послеоперационном периоде при разрыве ПКС проводилась профилактика артроза коленного сустава препаратом Артрофоон (собакам крупных пород по 2 таблетки, собакам мелких и средних пород — по 1 таблетке, 2 раза в день, 45 дней); во **2 группе** (контроль, n=15) в послеоперационном пе-

риоде лечение препаратом Артрофоон не проводили. Всем животным назначили одинаковую послеоперационную терапию: энрофлоксацин, кетопрофен, глюкозамин-хондроитин комплекс в соответствующих массе тела животного дозировках.

В исследованиях использовали только сертифицированные для ветеринарного применения инструменты и оборудование: рентгеновский аппарат Orange 1042, гематологический анализатор Mindray BC-2800 Vet, микроскопы и лабораторную посуду.

Диагноз ставили на основании ортопедического осмотра и рентгенологических исследований. Ортопедический осмотр включал в себя определение степени и характера хромоты, а также положительный тест «выдвижного ящика» и компрессионный тест Хендерсона, на основании которых устанавливали окончательный диагноз на разрыв ПКС.

Цитоморфологические исследования синовиальной жидкости у животных проводили по методу Борисова М.С., 2001 [3]. Пробы синовиальной жидкости отбирали перед проведением хирургической операции и на 45-й день терапевтического лечения из пораженного сустава в объеме не менее 0,5 мл.

При ортопедическом осмотре каждого животного применена методика оценки хромоты по четырехстадийной шкале, позволяющая определить клиническую степень проявления ОА (табл. 1). Показатель хромоты определяли до лечения, на 10-е, 25-е и 45-е сутки лечения (табл. 2).

Ортопедическую степень хромоты устанавливали исходя из количества баллов, суммируя по одному показателю из четырех пунктов: первая степень — 1...3 балла; вторая степень — 3...6 баллов, третья степень — 6...8 баллов; четвертая степень — 9...10 баллов.

### 1. Методика оценки хромоты у собак после травмы коленного сустава по клиническим признакам 1. Methods of assessing lameness in dogs after knee injury on clinical grounds

Функция конечности в положении стоя		Функция конечности при движении шагом		Пальпация сустава		Наличие крепитации в суставе
Отсутствие опоры на конечность	Касание земли пальцами	Отсутствие опоры на конечность	Касание земли пальцами без переноса нагрузки на конечность	Болезненность при пассивных движениях в суставе	Болезненность при пассивных движениях в суставе при глубокой пальпации	
<b>Количество баллов, начисляемое при обнаружении признака</b>						
4	3	3	2	2	1	1

### 2. Схема проведения исследований в опытной и контрольной группах 2. Scheme of research in the experimental and control groups

День исследования	Манипуляции
1-й	Поступление животного в клинику, ортопедический осмотр, рентгенография, цитоморфология синовиальной жидкости. Проведение хирургического лечения
2...9-й	Амбулаторное лечение животного. Применение Артрофоона у животных опытной группы
10-й	Повторный прием. Ортопедический осмотр. Применение Артрофоона у животных опытной группы
11...24-й	Амбулаторное лечение животного. Применение Артрофоона у животных опытной группы
25-й	Повторный прием. Ортопедический осмотр. Применение Артрофоона у животных опытной группы
26...44-й	Амбулаторное лечение животного. Применение Артрофоона у животных опытной группы
45-й	Окончание лечения, ортопедический осмотр, рентгенография, цитоморфология синовиальной жидкости.

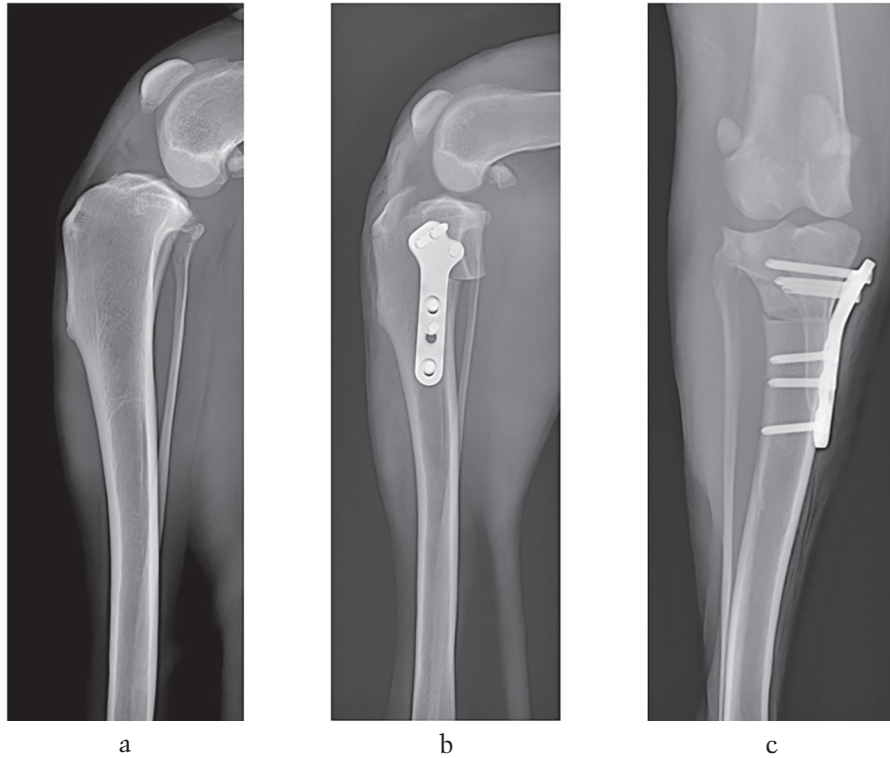


Рис. 1. Рентгенографический контроль TPLO, примененный для всех животных: до операции (а), после выполнения остеотомии в прямой (b) и боковой проекциях(c)  
 Fig. 1. X-ray control of TPLO applied to all animals: before surgery (a), after osteotomy in direct (b) and lateral projections (c)

Оперативное лечение у всех животных заключалось в выполнении TPLO по общепринятой методике [14].

Рентгенологические исследования выполняли у всех животных на 1-е и 45-е сутки. В день операции выполняли рентгенографию в боковой проекции до и после операции для подтверждения правильности угла поворота плато большеберцовой кости (рис. 1).

Статистическая обработка данных проводилась в программе RStudio (Version 1.1.463 — © 2009–2018 RStudio, Inc.) с использованием пакета R версии 3.4.4. Для всех параметров рассчитаны следующие элементы описательной статистики: средние арифметические значения, медианы, квантили и пр. Нормальность распределения оценивали по тесту Шапиро-Уилка. Группы сравнивали по Т-критерию Стьюдента, U-критерию Манна-Уитни, рандомизационному тесту, с помощью пуассоновской регрессии, точного критерия Фишера.

Отличия от нормы рассчитывали путем сравнения границ доверительных интервалов параметров с диапазоном нормы. Различия между группами считали статистически значимыми при  $p < 0,05$ .

### Результаты

Результаты ортопедических осмотров в группах представлены в таблице 3.

Из данных таблицы видно, что при применении препарата Артрофоон к 25-м суткам наблюдения происходит значительно (на 12 %) более выраженное снижение ортопедически проявляемой хромоты по сравнению с контрольной группой. На 45-е сутки разница между группами составила 5 % в пользу опытной группы. Таким образом, результаты ортопедических осмотров достоверно показывают, что применение Артрофоона

### 3. Результаты ортопедического осмотра у животных в динамике 3. Results of orthopedic examination in animals in dynamics

Показатель	Ортопедически верифицируемая степень хромоты на начало лечения	Степень хромоты, сутки от начала лечения		
		10-е	25-е	45-е
<b>Опытная группа (с применением Артрофоона)</b>				
Общее количество баллов в группе	33	23 (- 31 %)	11 (- 67 %)	6 (- 82 %)
MED (Q25; Q75)	2 (2;3)	1 (1;2)	1 (0;1)*	0 (0;1)*
<b>Контрольная группа (без применения Артрофоона)</b>				
Общая сумма баллов	31	24 (- 23 %)	14 (- 55 %)	7 (- 77 %)
MED (Q25; Q75)	2 (2;2)	2 (1;2)	1 (0,5;1)	0 (0;1)*

Примечание. В скобках указано отличие от значения на начало лечения, выраженное в %.

\* — статистически значимое отличие по сравнению с первым днем ( $p < 0,05$ ; метод пуассоновской регрессии)

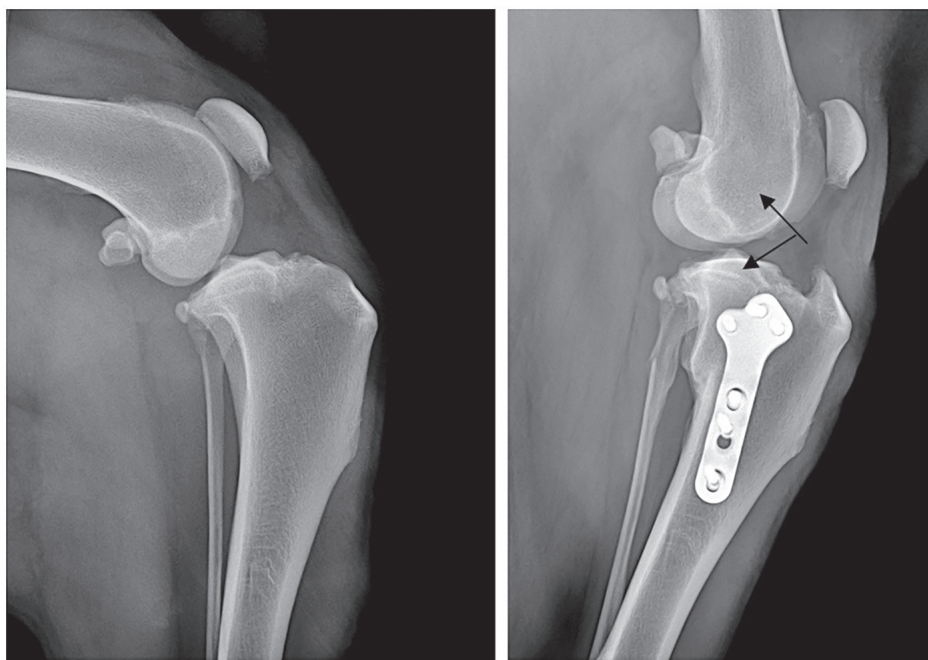


Рис. 2. Рентгенограммы на 1-е (слева) и 45-е (справа) сутки у собаки № 4 второй группы: развитие остеоартрозных изменений, образование экзостозов на участках костной ткани, наиболее биомеханически нагруженном сухожилием четырехглавого мускула (указаны стрелками)

Fig. 2. Radiographs on the 1st (left) and 45th (right) day in the dog № 4 of the second group: the development of osteoarthritis changes, the formation of examinations in areas of bone tissue, the most biomechanically loaded tendon of the muscle quadriceps (indicated by arrows)

в комплексной терапии послеоперационных артрозов положительно влияет на клиническое состояние животных. Парное сравнение групп методом пуассоновской регрессии показало, что в опытной группе хромота статистически значимо снизилась уже к 25-м суткам наблюдения ( $p < 0,05$ ). В то время как в контрольной — только к 45-м ( $p < 0,05$ ).

Результаты рентгенологических исследований показывают, что у всех 30 животных в контрольной и экспериментальной группах не установлено осложнений после поворотной остеотомии плато большеберцовой кости. В опытной группе нами не выявлено значимых изменений степени ОА к 45-м суткам после операции. В контрольной группе животных, которым не был применен препарат Артрофоон, у 7 собак (46 % от общего количества в группе) наблюдали прогрессию характерных артрозных изменений в первую очередь в области проксимальной части блока бедренной кости и коленной чашки (рис. 2). Точный критерий Фишера показал, что группы имеют статистически значимые различия по доле случаев развития осложнений ( $p = 0,006$ ).

Таким образом, при рентгенографической оценке состояния коленных суставов собак установлено, что при использовании Артрофоона в комплексном лечении ОА не происходит верифицируемых изменений в структурах коленного сустава. Это дает основание утверждать, что Артрофоон предотвращает дегенерацию хряща и подлежащей субхондральной кости, в том числе в областях сухожильно-связочных анастомозов.

Кроме положительных данных о применении препарата Артрофоон, выражающихся в ортопедической и рентгенографической характеристике коленных суставов, на наш взгляд, наиболее точно и информативно процессы репаративного генеза отражает динамика изменения физико-химического и цитологического

состава синовиальной жидкости у собак опытной и контрольной групп (табл. 4).

Так, у животных опытной группы к концу лечения статистически значимо по сравнению с первым днем снизилась степень хромоты, уменьшилось количество синовиальной жидкости, сократилось количество белка и ЛДГ, снизилось значение pH, уменьшались клеточность (в 2,7 раза) и относительное количество нейтрофилов в синовиальной жидкости (на 5,1 %). Кроме того, в 3 раза уменьшилось количество мононуклеарных клеток с вакуолизацией.

В контрольной группе за время лечения статистически значимо по сравнению с первым днем снизилась степень хромоты, однако она была выше, чем в опытной группе. Уменьшилось количество синовиальной жидкости, снизилось значение pH, ЛДГ; цитоз уменьшился только в 1,7 раза, уменьшение количества нейтрофилов наблюдали только на 3,1 %. Количество мононуклеарных клеток снизилось в 2,1 раза (рис. 3 а, б).

При этом по ряду показателей отмечали статистически значимые различия значений между опытной и контрольной группами на 45-е сутки эксперимента, что указывает на снижение выраженности дегенеративной артропатии в опытной группе по сравнению с контрольной. Так, по количеству синовиальной жидкости в полости сустава разница между группами составила 27,3 %. Также статистически значимой была разница по концентрации в синовиальной жидкости ЛДГ и процентному содержанию нейтрофилов.

Таким образом, установлено, что включение препарата Артрофоон в комплексное лечение артроза позволяет статистически значимо уменьшить количество синовиальной жидкости с нормальной вязкостью, обеспечить уменьшение общей клеточности синовиальной жидкости с уменьшением общего количества нейтрофилов



**4. Динамика показателей синовиальной жидкости у животных с учетом степени хромоты**  
**4. Dynamics of indicators of synovial fluid in animals, taking into account the degree of lameness**

Группа	1-е сутки	45-е сутки	Норма	Примечания
<b>1. Степень хромоты (в баллах) (MED)</b>				
Опыт	2	0*	0	# – статистически значимое отличие от 1-го дня эксперимента (метод пуассоновской регрессии, $p < 0,05$ )
Контроль	2	1*		
<b>2. Количество синовиальной жидкости, мл (M±SD)</b>				
Опыт	4,3±2,5 (2,87; 6,71) <sup>§</sup>	1,6±0,5** (1,27; 2,04) <sup>§</sup>	До 1 мл (часто до 0,5 мл)	* – статистически значимое отличие от контроля (тест Манна-Уитни, $p < 0,05$ ) # – статистически значимое отличие от 1-го дня эксперимента (тест Манна-Уитни, $p < 0,01$ ) § – статистически значимое отличие от нормы ( $p < 0,001$ ); в скобках указаны значения 99,9 % доверительного интервала
Контроль	3,9±1,8 (2,58; 5,25) <sup>§</sup>	2,2±0,9* (1,61; 2,93) <sup>§</sup>		
<b>3. Вязкость, см (M±SD)</b>				
Опыт	5,4±3,2 (3,6; 7,1)	5,2±1,2 (4,5; 5,7)	Высокая (муциновая нить > 5 см)	§ – статистически значимое отличие от нормы ( $p < 0,05$ ); в скобках указаны значения 95 % доверительного интервала
Контроль	3,8±1,8 (2,8; 4,8) <sup>§</sup>	4,6±1,4 (3,9; 5,3)		
<b>4. Белок, г/л (M±SD)</b>				
Опыт	31,5±6,0 (28,2; 34,8)	24,6±5,7* (21,4; 27,8)	15...30	# – статистически значимое отличие от 1-го дня эксперимента (Т-критерий Стьюдента, $p < 0,01$ )
Контроль	30,4±6,1 (27,0; 33,8)	26,7±6,2 (23,3; 30,1)		
<b>5. pH</b>				
Опыт	6,8±0,3 (6,6; 6,97) <sup>§</sup>	7,2±0,3* (7,0; 7,3)	7,0...7,8	# – статистически значимое отличие от 1-го дня эксперимента (Т-критерий Стьюдента, $p < 0,01$ ) § – статистически значимое отличие от нормы ( $p < 0,05$ ); в скобках указаны значения 95 % доверительного интервала
Контроль	6,8±0,3 (6,6; 6,9) <sup>§</sup>	7,1±0,2* (7,0; 7,2)		
<b>6. Глюкоза, г/л (M±SD)</b>				
Опыт	4,6±1,3 (3,8; 5,3)	4,5±1,3 (3,9; 5,0)	4,3...6,7	–
Контроль	4,9±0,9 (4,4; 5,4)	4,9±0,9 (4,5; 5,4)		
<b>7. ЛДГ, Ед/л (M±SD)</b>				
Опыт	410,5±254,2	157,6±81,2**	Незначительное количество	* – статистически значимое отличие от контроля (Т-критерий Стьюдента, $p < 0,01$ ) # – статистически значимое отличие от 1-го дня эксперимента (Т-критерий Стьюдента, $p < 0,01$ )
Контроль	453,7±210,2	272,7±132,4*		
<b>8. Цитоз, клеток/мкл (M±SD)</b>				
Опыт	9406,7±4967,1 (5589; 13225) <sup>§</sup>	3483,3±1375,5* (2426; 4541)	< 3000	# – статистически значимое отличие от 1-го дня эксперимента (Т-критерий Стьюдента, $p < 0,001$ ) § – стат. значимое отличие от нормы ( $p < 0,01$ ); в скобках указаны значения 99 % доверительного интервала
Контроль	7233,3±2555,6 (5269; 9198) <sup>§</sup>	4273,3±1539,7* (3090; 5457) <sup>§</sup>		
<b>9. Нейтрофилы, % (M±SD)</b>				
Опыт	12,2±9,8 (6,9; 19,3)	7,1±3,3* (4,6; 9,7)	до 10...12	* – статистически значимое отличие от контроля (Т-критерий Стьюдента, $p = 0,001$ ) § – статистически значимое отличие от нормы ( $p < 0,01$ ); в скобках указаны значения 99 % доверительного интервала
Контроль	15,2±7,7 (11,2; 20,7) <sup>§</sup>	12,1±4,2 (8,9; 15,3)		
<b>10. Крупные мононуклеарные клетки, % (M±SD)</b>				
Опыт	67,1±17,7 (57,0; 77,0)	72,2±10,4 (66,0; 78,0)	60...100	–
Контроль	66,8±8,8 (62,0; 72,0)	71,5±7,7 (67,0; 76,0)		
<b>11. Малые лимфоциты, % (M±SD)</b>				
Опыт	20,7±16,8	17,1±8,0	0...100	–
Контроль	18,1±6,9	15,7±6,2		
<b>12. Мононуклеарные клетки с вакуолизацией, % (M±SD)</b>				
Опыт	16,6±12,8 (9,5; 23,7) <sup>§</sup>	5,6±4,9* (3,5; 8,3)	Менее 9 % клеточного состава	# – статистически значимое отличие от 1-го дня эксперимента (рандомизационный тест, $p < 0,01$ ) § – статистически значимое отличие от нормы ( $p < 0,05$ ); в скобках указаны значения 95 % доверительного интервала
Контроль	10,2±5,8 (7,0; 13,4)	4,8±3,4* (3,2; 6,5)		
<b>13. Эритроциты, % (M±SD)</b>				
Опыт	1,9±0,9 (1,5; 2,3)	1,6±0,8 (1,2; 2,1)	Единично	–
Контроль	1,8±0,9 (1,4; 2,3)	1,5±0,7 (1,2; 1,9)		

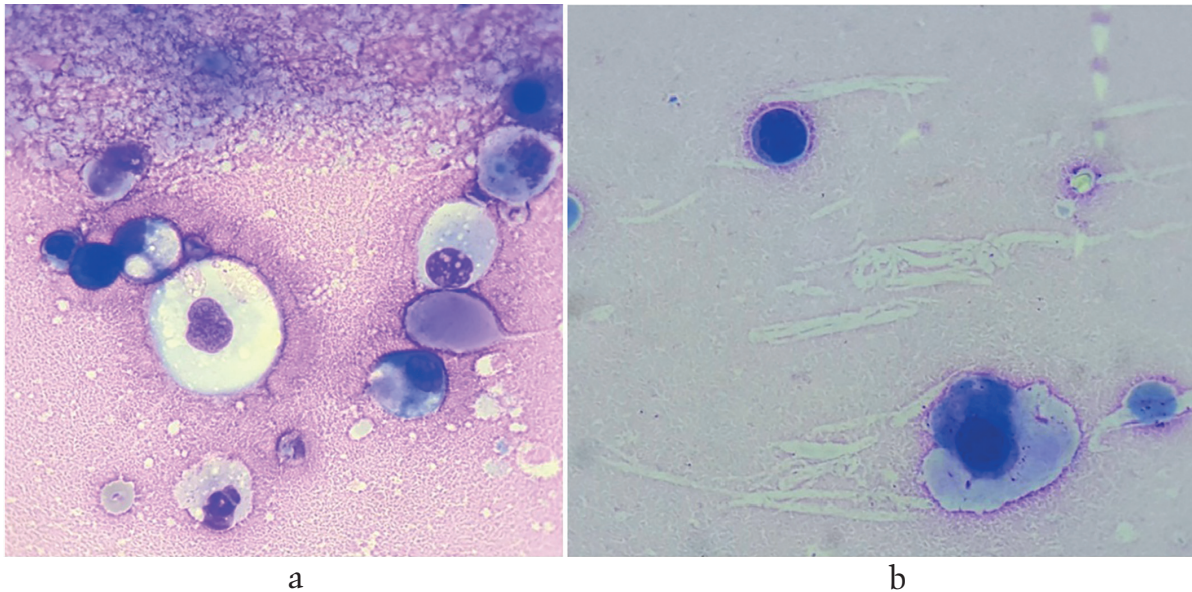


Рис. 3. Микропрепарат. Окраска по Романовскому–Гимзе. Об. 100, ок. 10. Картина синовиальной жидкости при асептическом артрите у собаки контрольной группы: а — до лечения: цитоз повышен, на фоне эритроцитов и эозинофильного белкового преципитата визуализируются преимущественно крупные мононуклеарные клетки, в том числе с вакуолизацией; б — после 45 суток лечения: цитоз в норме, незначительное количество мононуклеарных клеток, без вакуолизации, незначительное количество эритроцитов  
Fig. 3. Micropreparation. Painting by Romanovsky–Giemsa. X1000 Picture of synovial fluid in aseptic arthritis in dogs of the control group: a — before treatment: the cell count is elevated, on a background of erythrocytes and eosinophilic proteinaceous precipitate visualized predominantly large mononuclear cells, including with vacuolization; b — after 45 days of treatment: the cell count is normal, a small number of mononuclear cells without vacuolization, a small amount of red blood cells

и вакуолизированных мононуклеарных клеток, что характеризует снижение активности дегенеративно-дистрофических реакций в суставе.

### Заключение

В данном исследовании была изучена эффективность Артрофоона у собак с артрозом коленного сустава и получены положительные результаты, на основании которых можно сделать вывод о его эффективности у животных и рекомендовать для клинического применения в ветеринарной медицине.

В результате проведенных испытаний установлено, что Артрофоон не вызывает у собак побочных реакций в использованных дозировках, что говорит о хорошей переносимости препарата. Применение препарата Артрофоон в комплексной терапии артроза коленного сустава у собак характеризуется снижением степени хромоты к 25-м суткам (в то время как в контрольной группе — к 45-м суткам) и, как следствие, улучшением общего состояния животного. Рентгенологические исследования показывают, что при использовании препарата Артрофоон в комплексной терапии на 45-е сутки не выявляется разрастание артрозных образований, в то время как без применения препарата в 46 % случаев регистрировали прогрессирование ОА. На основании результатов цитологических и физико-химических исследований синовиальной жидкости установлено, что включение препарата Артрофоон в комплексное лечение артроза в целом благоприятно влияет на состав синовиальной жидкости, в которой к 45-м суткам восстанавливаются объем, вязкость, клеточность и кислотность, что, в свою очередь, благоприятно влияет на состояние гиалинового хряща сустава.

### Практические предложения

При лечении собак с артрозом сустава целесообразно в комплексную терапию (применение НПВП, антибиотиков и хондропротекторов на основе гликозаминогликанов) включать препарат Артрофоон собакам крупных пород по 2 таблетке, собакам мелких и средних пород по 1 таблетке 2 раза в день в течение 45 суток.

### Конфликт интересов

Производителем препарата Артрофоон, а также спонсором исследования является компания ООО «НПФ «Материка Медика Холдинг». Публикация результатов научной работы производится с согласия данной компании.

### Библиография

1. Алварес, А. Лечение разрыва передней крестовидной связки у собак / А. Алварес // Veterinary focus. — 2011. — № 2. — С. 39–46.
2. Алиханов, Б.А. Артрофоон в лечении остеоартроза / Б.А. Алиханов // Клиническая геронтология. — 2006. — № 2. — С. 51–54.
3. Борисов, М.С. Диагностика, лечение, профилактика закрытых и открытых повреждений суставов и сухожилий у животных: дис. ... докт. вет. наук (защита 21.04.2001). — М, 2001. — 359 с.
4. Дугина, Ю.Л. Рандомизированное, открытое, сравнительное, 6-месячное исследование пероральных сверхнизких доз антител к фактору некроза опухоли-альфа и диклофенаку при ревматоидном артрите / Ю.Л. Дугина, В.И. Петров, А.Р. Бабаева, А.В. Матрющев-Поклад, Е.В. Черевкова, О.И. Эпштейн С.А. Сергеева // Int. J. Tissue React. — 2005. — №27(1). — С. 15–21.
5. Карпова, Г.В. Доклиническое исследование общетоксических свойств препаратов, содержащих сверхнизкие дозы антител к эндогенным регуляторам / Г.В. Карпова, Т.И. Фомина, Т.В. Ветошкина, Т. Ю. Дубровская, О.Л. Воронова, Е.А. Абрамова, Л.А. Ермолаева, А.В. Петрова // Бюллетень экспериментальной биологии и медицины Бюллетень экспериментальной биологии и медицины. — 2009. — №148(3). — С. 543–546.
6. Качанова, М.В. Экспериментально-клиническое исследование влияния препарата «Артрофоон» на продукцию провоспалительных цитоки-

- нов / М.В. Качанова, Е.Ю. Шерстобоев, А.Р. Бабаева, Е.В. Черевкова, Ю.Л. Дугина, О.С. Кислицына, О.И. Эпштейн, С.А. Сергеева // Бюллетень экспериментальной биологии и медицины. — 2008. — Т. 145. — № 1. — С. 64–68.
7. Лазутина, Р.Р. Применение нестероидных противовоспалительных препаратов при лечении собак с асептическим синовитом коленного сустава: дис. ... канд. вет. наук (защита 18.10.2011). — М., 2011. — 146 с.
  8. Полябин, С.В. Инцидентность и клинико-морфологическая характеристика разрыва передней крестовидной связки у собак / С.В. Полябин, Э.Г. Альменшави, М.Д. Качалин // Ветеринария. — 2018. — № 6. — С. 24–28.
  9. Сотников, В.В. Диагностика и лечение остеоартроза / В.В. Сотников // Ветеринарный Петербург. — 2014. — №1. — С. 11–13.
  10. Уланова, В.Н. Сравнительный анализ методов TPLO и TTA в лечении разрыва передней крестообразной связки у собак на основании серии клинических случаев / В.Н. Уланова, С.С. Горшков // VetPharma. — 2014. — №5(21). — С. 60–75.
  11. Хакимова, Г.Р. Противовоспалительная, анальгетическая и иммуномодулирующая активность РА ANTI-ФНО- $\alpha$ -действующего вещества лекарственных препаратов Артрофон и Колофорт / Г.Р. Хакимова, Ю.Л. Дугина, И.А. Эртузун, О.И. Эпштейн // Патогенез. — 2016. — Т. 14. — №4. — С. 22–29.
  12. Ягников, С.А. Причины хромоты собак на грудную и тазовую конечности в условиях современного мегаполиса / Ягников С.А., Барсегян Л.С., Ягникова Я.А., Кулешова О.А., Валуш М.Д., Будаев Р.Д., Рамазанов С.Г. // Российский ветеринарный журнал. Мелкие домашние и дикие животные. — 2015. — №3. — С. 6–11.
  13. Fitzpatrick, N. Predictive variables for complications after TPLO with stifle inspection by arthrotomy in 1000 consecutive dogs / N. Fitzpatrick, M.A. Solano // Veterinary surgery. — 2010. — Vol (39). — No. 15. — pp. 460–474.
  14. Fossum, T.W. Small animal surgery / T.W. Fossum, 4rd edition. — Mosby, 2013. — 1640 p.
  15. Hurley C.R. Progression of radiographic evidence of osteoarthritis following tibial plateau leveling osteotomy in dogs with crania cruciate ligament rupture: 295 cases (2001–2005) / C.R. Hurley, D.L. Hammer, S. Shott // JAVMA. — 2007. — Vol (230). — No. 6. — pp. 1675–1679.
  16. Rayward, R.M. Progression of Osteoarthritis following TPLO surgery: A prospective Radiographic study of 40 dogs / R.M. Rayward, D.G. Thomson, J.V. Davies // Journal of small animal practice. — 2004. — Vol (45). — pp. 92–97.
- References**
1. Alvarez A., Treatment of rupture of the anterior cruciate ligament in dogs, *Veterinary focus*, 2011, No. 2, pp. 39–46. (In russ.)
  2. Alikhanov B.A., Arthrofon in the treatment of osteoarthritis, *Klinicheskaya gerontologiya [Clinical gerontology]*, No. 2, 2006, pp. 51–54. (In russ.)
  3. Borisov M.S., *Diagnosis, treatment, prevention of closed and open injuries of joints and tendons in animals*, Doctor's thesis in veterinary sciences, it is defended 21.04.2001, Moscow, 2001, 359 p. (In russ.)
  4. Dugina J.L., Petrov V.I., Babayeva A.R., Martyushev-Poklad A.V., Tcherevkova E.V., Epstein O.I., Sergeeva S.A., A randomized, open-label, comparative, 6-month trial of oral ultra-low doses of antibodies to tumor necrosis factor-alpha and diclofenac in rheumatoid arthritis, *Int. J. Tissue React.*, 2005, No. 27(1), pp. 15–21. (In russ.)
  5. Karpova G.V., Fomina T.I., Vetoshkina T.V., Dubskaya T.Y., Voronova O.L., Timina E.A., Abramova E.V., Ermolaeva L.A., Perova A.V., Preclinical studied of general toxic properties of preparations containing ultralow doses of antibodies to endogenous regulators, *Byulleten' eksperimental'noj biologii i mediciny [Bull.. Exp. Biol. Med.]*, 2009 Sep, No. 148(3), pp. 543–546. (In russ.)
  6. Kachanova M.V., Sherstoboev E. J., Babayeva A.R., Cherevkov Y.V., Dugina J.L., Kislitsyna O.S., Epstein O.I., Sergeev S.A., Experimental and clinical study of the influence of the drug «Arthrofon» on the production of proinflammatory cytokines, *Bulletin of experimental biology and medicine*, 2008, Vol. 145, No. 1, pp. 64–68. (In russ.)
  7. Lazutina R.R., *Use of nonsteroidal anti-inflammatory drugs in the treatment of dogs with aseptic knee synovitis*, Candidate's thesis in veterinary sciences, it is defended 18.10.2011, Moscow, 2011, 146 p. (In russ.)
  8. Pozyabin S.V., Elmenshaw E.G., Kachalin M.D., Incidence of clinical and morphological characteristics and rupture of the cranial cruciate ligament in dogs, *Veterinariya [Veterinary medicine]*, 2018, No. 6, pp. 24–28 (In russ.)
  9. Sotnikov V.V., Diagnosis of osteoarthritis and treatment, *Veterinarnyj Peterburg [Veterinary Petersburg]*, 2014, No. 1, pp. 11–13. (In russ.)
  10. Ulanova V.N., Gorshkov S. S., Comparative analysis of TPLO and TTA methods in the treatment of anterior cruciate ligament rupture in dogs based on a series of clinical cases, *VetPharma*, 2014, No. 5(21), pp. 60–75. (In russ.)
  11. Khakimova G.R., Dugina J.L., Ertosun I.A., Epstein O.I., Anti-Inflammatory, analgesic and immunomodulatory activity of the RA ANTI-TNF- $\alpha$  active substance of medicines, Arthrofon and Calofort, *Patogenez [Pathogenesis]*, 2016, Vol. 14, No. 4, pp. 22–29. (In russ.)
  12. Yagnikov S.A., Barseghyan L.S., Yagnikova J.A., Kuleshova O.A., Valyus M.D., Budaev R.D., Ramazanov S.G., Causes of lameness in dogs of the thoracic and pelvic limb in the modern metropolis, *Rossijskij veterinarnyj zhurnal. Melkie domashnie i dikiye zhivotnye [Russian Veterinary Journal. Small domestic and wild animals]*, 2015, No. 3, pp. 6–11. (In russ.)
  13. Fitzpatrick N., Predictive variables for complications after TPLO with a rear naked choke inspection by arthrotomy in 1000 consecutive dogs, *Veterinary surgery*, 2010, Vol. 39, No. 15, pp. 460–474.
  14. Fossum T.W., *Small animal surgery*, 4th edition, Mosby, 2013, 1640 p.
  15. Hurley C.R., Hammer D.L., Shott S., Progression of radiological signs of osteoarthritis after tibial plateau osteotomy in dogs with skull cruciate ligament rupture: 295 cases (2001–2005), *JAVMA*, 2007, Vol. 230, pp. 1675–1679.
  16. Rayward R.M., Thomson D.G., Davieset J.V., Progression of osteoarthritis after TPLO surgery: prospective x-ray examination of 40 dogs, *Journal of small animal practice*, 2004, Vol. 45, pp. 92–97.